

2024 Mart

# VETERİNER CERRAHI ALANINDA

**Arařtırmalar ve**  
Deęerlendirmeler

EDİTÖR

Prof. Dr. Bestami DALKILIÇ

**gece**  
kitaplığı



**İmtiyaz Sahibi • Yaşar Hız**  
**Genel Yayın Yönetmeni • Eda Altunel**  
**Yayına Hazırlayan • Gece Kitaplığı**  
**Editör • Prof. Dr. Bestami DALKILIÇ**

**Birinci Basım • Mart 2024 / ANKARA**

**ISBN • 978-625-425-599-1**

© copyright  
Bu kitabın yayın hakkı Gece Kitaplığı'na aittir.  
Kaynak gösterilmeden alıntı yapılamaz, izin almadan  
hiçbir yolla çoğaltılamaz.

**Gece Kitaplığı**  
**Adres:** Kızılay Mah. Fevzi Çakmak 1. Sokak Ümit Apt  
**No:** 22/A Çankaya/ANKARA Tel: 0312 384 80 40

[www.gecekitapligi.com](http://www.gecekitapligi.com)  
[gecekitapligi@gmail.com](mailto:gecekitapligi@gmail.com)

**Baskı & Cilt**  
**Bizim Buro**  
**Sertifika No: 42488**

# **Veteriner Cerrahi Alanında Arařtırmalar ve Deęerlendirmeler**

**Mart 2024**

**Editör:  
Prof. Dr. Bestami DALKILIÇ**



# İÇİNDEKİLER

## BÖLÜM 1

### VETERİNER HEKİMLİKTE YARALARDA OZON TEDAVİSİ

*Kürşad YİĞİTARSLAN, Dođukan POLAT, Candemir ÖZCAN.....1*

## BÖLÜM 2

### İNTERVERTEBRAL DİSK HASTALIĐININ MANYETİK REZONANS GÖRÜNTÜLEMESİ

*Mehmet Nur ÇETİN .....17*

## BÖLÜM 3

### TREATMENT METHODS OF PERIPHERAL NERVE INJURIES

*Mehmet Nur ÇETİN, Yusuf Sinan ŞİRİN, Batuhan NEYSE.....31*



# BÖLÜM 1

## VETERİNER HEKİMLİKTE YARALARDA OZON TEDAVİSİ

*Kürşad YİĞİTARSLAN<sup>1</sup>*

*Doğukan POLAT<sup>2</sup>*

*Candemir ÖZCAN<sup>3</sup>*

1 Doç. Dr. Kürşad YİĞİTARSLAN, Burdur Mehmet Akif Ersoy Üniversitesi Veteriner Fakültesi, Cerrahi Anabilim Dalı, ORCID ID: 0000-0003-4416-1597

2 Öğr. Gör. Dr. Doğukan POLAT, Burdur Mehmet Akif Ersoy Üniversitesi Veteriner Fakültesi, Klinik Bilimler Bölümü, ORCID ID: 0000-0001-8430-6282

3 Dr. Öğr. Üyesi Candemir ÖZCAN, Kastamonu Üniversitesi, Veteriner Fakültesi, Cerrahi Anabilim Dalı, ORCID ID: 0000-0003-2186-5305

## 1. Giriş

Ozon ( $O_3$ ) çembersel üç oksijen atomundan oluşan, kararsız, depolanamayan, çok açık mavi renkli, keskin kokulu ve havadan daha ağır bir gazdır (1). Oksijenden 1,6 kat daha yoğun ve 10 kat daha fazla suda çözünür olan bu gaz,  $-192\text{ C}^\circ$  de katı ve  $-112\text{ C}^\circ$  de gaz halde bulunmaktadır (2). Oda sıcaklığında renksiz ve keskin kokulu olan bu gaz, fırtınalı havalardan sonra yüksek yerlerde veya deniz kıyısında hissedilmektedir (3). Adı Yunancada koku yayan anlamına gelen “ozein” kelimesinden türemiştir. Oksidan ajanlar arasında florin ve persulfattan sonra üçüncü en kuvvetli oksidandır. Atmosferdeki ozonun %90'ına yakını, yer yüzeyinden yaklaşık 20–50 km yüksekte bulunan stratosfer tabakası içinde yer alır. Geri kalan %10'luk ozon miktarı ise 10–15 km arasındaki troposfer tabakası içinde bulunmaktadır (4). Ozonun stratosferdeki varlığı güneşten gelen ultraviyole (UV) B ve C ışınlarını engellediği için hayati iken, yaşadığımız hava katmanı olan troposferde bulunması solunum yolları için çok tehlikelidir ve hava kirliliği olarak kabul edilmektedir (5). Oksijen ve ozon sürekli birbirlerine dönüşüm halindedirler. Bu dönüşümü sağlayan kimyasal reaksiyonlar, güneş ışığı kaynaklı yüksek frekanstaki UV ışınları tarafından katalize edilmekte ve aşağıda formülde gösterilmektedir. Ozon tabakası sayesinde güneşten yayılan ultraviyole radyasyon (200-300 nm) emilir ve böylece bu radyasyonun hücrelerdeki nükleik asitler tarafından absorbe edilip DNA hasarına neden olması önlenmiş olur (6, 7). Ozon gazı canlılar için toksiktir. Antioksidan kapasiteleri çok düşük olduğundan akciğer ve gözler ozonun toksik etkisine en hassas organlardır. Verdiği zarar; ozon gazının ortamdaki yoğunluğu (ppm- part(s) per million), ortamdaki sıcaklık, nem (ozon nemli ortamda daha aktiftir) ve maruziyet süresine göre değişiklik göstermektedir (8).

## 2. Tıbbi Ozon

Tıpta kullanılan ozon özel jeneratörlerde saf oksijenin yüksek voltaj farkından geçmesi sonucu elde edilmekte ve jeneratörden çıkan bu gazın sadece %3 ile %5'i ozondan oluşmaktadır. Geriye kalan kısım ise oksijenden ibarettir (9). Ozonu tıpta kullanabilmemiz için ozon cihazlarının ozon üreten kısımlarının çelik (V4A kalitesinde), özel olarak anotlanmış alüminyum, seramik, cam ya da teflon gibi reaksiyona girmeyen maddelerden yapılması gerekirken, ozon vermek için kullanılan donanımların ise; cam, polietilen, polipropilen, polivinilchloride (PVC) veya teflon olması önerilmektedir (1, 5). Tıbbi amaçla kullanılan ozon, saf oksijenin yüksek voltaj gradiyentinden geçmesi sonucu aşağıda belirtilen reaksiyonun gerçekleşmesiyle üretilmektedir (10). Ozon üretiminde normal hava kullanıldığı takdirde içindeki yüksek azot oranı nedeniyle toksik  $N_2O_2$  (nitrojen dioksit) ortaya çıkmakta ve bu nedenle önerilmemektedir. Ozon konsant-



rasyonu fotometre ile ölçülmektedir. Bunun için mor ötesi dalga boyuna yakın 254 nm bandı kullanılmaktadır. Ozon tedavisinde genellikle gama birimi kullanılmaktadır. Bu 1 ml ozon/oksijen karışımında 1 µg ozon demektir (5). Ozon serbest radikal özelliğinde olmamasına rağmen, florin ve persülfattan sonra üçüncü en güçlü oksidandır. Stabil olmaması nedeniyle depolanamamakta ve hemen kullanılması gerekmektedir. Ozonun yarı ömrü sıcaklığa baęlı olmakla birlikte; 20°C’de 40 dakika, 30°C’de 25 dakika, 0 C°’de 140 dakika, -50°C’de ise üç haftadır (10, 11).

### 3. Ozonun Etki Mekanizması

İmmunstimulan etki: Düşük dozlarda lökositöz ve fagositozu indükleyerek immun sistemi stimule ederken, yüksek dozlarda ise immun sistemi inhibe etmektedir. 30-55 µg/ml dozlarında interferon, tümör nekrotizan faktör (TNF) ve interlökin üretiminde mükemmel bir artış sağladığı bildirilmektedir. Bu nedenle; özellikle baęışıklık sistemi düşük olan hastalarda etkili bir şekilde kullanılabilirdiği ifade edilmektedir (12, 13).

Antibakteriyel etki: Güçlü germisid aktivitesi vardır ve birçok patojen mikroorganizmanın hücre duvarını parçalayabilmektedir. Bu sayede enterovirüsler, koliform bakteriler, Staphylococcus aureus ve Aeromonas hydrophilia enfeksiyonlarında etkindir. Sirküler plazmid DNA’yı açarak bakteriyel proliferasyonu azaltmaktadır. Fungisit etkilidir ve candidanın büyümesini inhibe etmektedir (14). Asidik ortamda antibakteriyel aktivitesi artış göstermektedir (12). 2003 yılında, ozonun aktive edilmiş nötrofilerde üretilebildiği keşfedilmiştir (15).

Antienflamatuvar etki: Lökosit ve endotel hücrelerinde interferon (IFN- $\alpha$ , - $\beta$ , - $\gamma$ ), interlökin (IL-1 $\beta$ , IL-2, IL-6, IL-8), TNF- $\alpha$  ve büyüme faktörlerinin yapımına (PDGF– Platelet derived growth faktor, TGF- $\beta$ 1 – Transforming growth factor beta 1 gibi) sebep olmaktadır. Ozon tedavisi bu etkileri nedeniyle yangısal sürecin yoğun olduğu ve baęışıklık sisteminin tetiklendiği fizyopatolojik durumlarda tedavi amacıyla kullanılabilir (16).

Glutasyon, katalaz, SOD enzimleri düşük dozdaki ozonla aktive olmaktadır. Bu enzimler organizmayı serbest oksijen radikallerinden korumaktadır. Glikolizi aktive etmektedir. Böylece;

- Oksijenin hemoglobinden ayrılmasını sağlayarak doku oksijenasyonu arttırmakta,
- Metabolik detoksifikasyonda önemli bir rolü olan acetyl coenzyme-A’nın oluşumunu arttırmakta,

- Mitokondriyal transport sistemini aktive ederek tüm hücrelerin metabolizmasını artırmakta ve bu sayede mutajenik deđişimlere karşı hücre savunmasını güçlendirmektedir (17).

### 3.1. Klinik Uygulamalarda Ozonun Etki Mekanizması

Ozon lokal ve sistemik uygulamada farklı etki mekanizmalarına sahiptir. Lokal etkiler ozonun direkt antimikrobiyal ve yara iyileştirici özelliğlerinden kaynaklanırken; sistemik etkiler eritrosit, lökosit gibi çeşitli hücrelerin aktivasyonu sonucu ortaya çıkmaktadır (18).

Ozonun vücuda verilen kontrollü oksidatif stres olduğunu söylemek mümkündür (8). Etki mekanizması, uygulama biçimine göre deđişiklik göstermektedir. Günümüzde en sık kullanılan ozon tedavi yöntemi hastanın kendi kanının belirli konsantrasyonlarda ozona maruz bırakıldıktan sonra geri verilmesi esasına dayanmaktadır. Ozon gazı plazmada hızlı bir şekilde erimekte ve kan hücrelerinin zarlarındaki doymamış yağ asitleri ile reaksiyona girip onları oksitlemektedir. Aynı zamanda başta H<sub>2</sub>O<sub>2</sub> olmak üzere pek çok ROS meydana getirmektedir. ROS plazmada aşırı derecede hızlı oluşmakta ve ortamdaki antioksidan kapasitesini %5-25 kadar azaltmaktadır (19). Ancak; bu etki geçicidir ve 15-20 dakika içerisinde bir toparlanma olmaktadır (20). Bu arada bir miktar H<sub>2</sub>O<sub>2</sub> hücre içine girmiş ve birçok metabolik reaksiyonu tetiklemeye başlamıştır.

Hücre içine giren H<sub>2</sub>O<sub>2</sub> antioksidanlar tarafından hızlı bir şekilde etkisiz hale getirilmektedir (21). Buraya kadar anlatılan reaksiyon, kan vücuda geri verilmeden önce olup bitmektedir. ROS çok kararlı değildir ve vücuda verilmeden önce bozulmaya başlamaktadır. LOP daha kararlıdır, ancak o da kana verildiğinde hemen seyrelmektedir. Aynı zamanda safra ve idrarla bir kısmı dışarıya atılmaktadır. Geri kalanlar ise GSH-transferaz ve aldehid dehidrogenaz sistemleri ile metabolize edilmektedir. Geriye kalan mikromolar konsantrasyondaki bu maddeler, vücutta devam eden bir oksidatif stresin haberci molekülleri olarak vücuda yayılmaktadır (22). Bunun sonucunda vücuttaki süperoksit dismutaz (SOD), GSH-peroksidaz, GSH-redüktaz ve katalaz gibi antioksidan enzimlerin üretimi artmaktadır. Ayrıca; LOP oksidatif stres proteinlerini de tetiklemektedir. Hemoksijenaz-1 (HO-1) bunlardan bir tanesidir (23). Bocci, ozon tedavisini yukarıda belirtilen fizyolojik ve biyokimyasal tepkimeler nedeniyle “tedavi edici şok” olarak isimlendirmektedir (5).

### 4. Ozonun Uygulama Yöntemleri

Ozon gazı solunum yolu hariç birçok yoldan verilebilmektedir (24). Uluslararası kabul görmüş 10 civarında uygulama şekli bulunmaktadır (3). Bunlardan başlıcaları:

- Majör otohemoterapi (MOH)
- Minör otohemoterapi (MİH)
- İntraartiküler uygulama
- Topikal uygulama
- Torbalama

#### 4.1. Majör Otohemoterapi

En sık tercih edilen uygulama yöntemidir (25). Hastadan 50-270 ml'ye kadar kan alınarak heparin ya da %3,13 oranında sodyum sitrat içeren ozona dayanıklı bir kabin içine alınır. Uygun dozda ozon/oksijen (ozon en çok %5, oksijen en az %95) gazı karışımı kanın bulunduğu kabin içine verilerek kanla 5-10 dakika kadar temas etmesine izin verilir. Takiben 15 dakika içerisinde ozonlanmış kan damardan geri verilerek işlem tamamlanmış olur (26). Bu uygulama şekli, birçok tedavi girişiminde temel uygulama yöntemi olarak kabul edilmektedir (25).

Kan ozonlandıktan sonra kanın antioksidan kapasitesi artmaktadır. 10 adet safkan atta yapılan ölçümlerde, 20 µg/kg dozunda uygulanan MOH'dan sonra 3. ve 7. günlerde antioksidan kapasitesinin kontrol grubuna göre belirgin bir şekilde arttığı gözlemlenmiştir (27). Cross (28), MOH'da her ml kana 15 µg ile 80 µg arasında ozon verilmesinin güvenli olduğunu kabul etmekteyken; Beck (1), güvenlik sınırını her ml kan için 10-40 µg olarak önermektedir. Kana verilen ozon plazma tarafından tamponlanmakta, diğer bir deyişle olası zararlı etkileri azaltılmaktadır. Plazma olmadığı durumlarda, alyuvarlar serum fizyolojik içindeyken, ozonla temas hemoliz oranını %10' a kadar çıkarabilir (29). Oysa bu oran aynı konsantrasyon ozonda normal kanda %0,5'ten fazla değildir (30, 44). Konsantrasyon 200 µg/ml'ye çıkarıldığında ise; hücrelerin %7'sinde hemoliz görülmektedir. Ozonun antioksidan etki göstermeye başladığı eşik miktar 15-20 µg/ml olarak rapor edilmiştir (30). Bu miktarın altındaki konsantrasyonlarda kanda hazır bulunan antioksidan mekanizma ile etkisini göstermeden ROS'lar nötralize olmaktadır (25). Ozon tedavisine yeni başlayan hastalar için en yararlı uygulama şekli düşük dozdan başlayıp yavaş bir şekilde dozu yükseltmektir.

Somuta indirgenecek olursa 15 µg/ml'den başlayıp, yavaş yavaş 40 µg/ml'ye kadar çıkmak olarak ifade edilebilir. Normalde haftada 2 kez ozon uygulamasının yeterli olduğu ifade edilse de, her gün ya da günde 3 kez yapıldığı durumlarda da bir sorunla karşılaşmadığı bildirilmektedir (5). Yoğun egzersiz yaptırılan atlarda oksijen tüketimi tüm vücutta 10-20 kat artmaktadır. Artan bu oksijen tüketimi daha fazla ROS artışına sebep olmaktadır. Vücutta aşırı birikmiş olan ROS antioksidanlar sayesinde vü-

cuttan atılmaktadır. ROS kas liflerinde hasara, performans düşüklüğüne ve topallığa sebep olan oksidatif stresin en büyük sebebidir. Ancak yoğun egzersiz yapan atlarda ROS'un tamamının vücuttan uzaklaştırılması mümkün olmamaktadır. Bu yüzden antioksidan kapasitesinin artırılarak oksidatif stresin azaltılması hayati önem taşımaktadır. 400 ml kanın 20 µg dozunda ozonla doyurularak MOH yöntemiyle geri verilmesinin atlarda antioksidan kapasitesini arttırdığı bildirilmektedir (27).

#### 4.2. Minör Otohemoterapi

Yaklaşık 5 ml hacmindeki venöz kan antikoagülsüz kaba alınır. Aynı hacimde ve 80-100 µg/ml dozundaki oksijen/ozon karışımı ile bir dakika temas ettirildikten sonra köpükte dâhil olmak üzere hemen gluteal bölgeye intramuskular olarak enjekte edilir (31). Kan, enjeksiyon sahasında pıhtılaşır ve oluşan lokal enflamasyonla çevreye mediator salınımı gerçekleşir (5). Bu uygulama sonrasında kas içine enjekte edilen kanın doku derinliklerine ilerlerken pıhtılaşmasına rağmen hastalardan çok azı hafif şişme ve ağrıdan yakınmaktadır. Bu işlem esnasında anesteziye gerek yoktur. Tartışmalı olmakla birlikte, bu uygulamanın immunmodülatör bir etkisinin olduğu iddia edilmektedir. Etki mekanizmasının, enjeksiyon yerinde hafif derecede steril enflamasyon meydana gelmesi neticesinde, bölgeye nötrofil ve monositlerin göç ederek denature proteinleri ve parçalanmış eritrositleri fagosite etmesi şeklinde olduğu ifade edilmektedir. Eğer kan içinde HCV, HBV ve HIV gibi virüsler varsa, ozon tarafından inaktive edilip parçalanmış bu virüs atıkları, bölgeye gelen bu immun hücreler tarafından ortadan kaldırılmaktadır (32). Kronik laminitisli bir kısırakta ve lumbal bölgede ağrı olduğu teşhis edilen atlarda MİH yöntemi ile tedavide başarılı sonuçlar elde edildiği ifade edilmektedir (33, 34).

Marfella ve arkadaşları (35)'nin yaptığı çođu diyabet, hipertansiyon ve koroner arter hastası olan ve bozulmuş periferik kan akımından dolayı iyileşmeyen yaralara sahip 151 hastanın dâhil edildiği randomize, plasebo kontrollü bir klinik çalışmanın sonuçlarına göre; 22 hafta boyunca haftada bir kez yapılan minör ozon tedavisi belirgin düzeyde tedavi edici özellik göstermiştir. Tedavi kriteri olarak, lezyon çapındaki küçülme ve kapanmaların yanında dokuda transkutan parsiyel oksijen basıncı artışı ve yara iyileşmesini geciktirdiği bilinen TNF-α düzeyleri değerlendirmeye alınmıştır. Uygulanan tedavi ile her iki kriterde de anlamlı düzelmeler gözlenmiştir.

#### 4.3. İntraartiküler Uygulama

Bocci (10), ozonun eklem sıvısında çözünmesi neticesinde; biyokimyasallarla (antioksidanlar, proteinler) tepkimeye girerek reaksiyonlara neden olduğu, proenflamatuvar sitokinlerin olası inhibisyonu nedeniyle eklem içi enflamasyonu azalttığı, düşük dozlarda eklem kıkırdağı, fibroblast

ve kondrositlerin proliferasyonunu indüklediđini ifade etmektedir. Aynı zamanda bradikinin salınımını, enflamatuvar prostoglandin salınımını, ödemin absorpsiyonu ve böylece ağrının yok olmasında etkin rol oynadıđı belirtilirken, TGF- $\beta$ 1 ve IL-10 gibi immunsupresif sitokinlerin salınımıyla enflamasyonun inhibe edildiđi belirtilmektedir.

#### 4.4. Topikal Uygulama

Uygun ozon/oksijen karıřımı (ozon en çok %5, oksijen en az %95) ile üretilmiř gazın veya ozonlu sıvıların (su, yađ) cilt üzerine dođrudan uygulanması esasına dayanmaktadır (3). İinden ozon geirilen bitkisel (zeytin) yađda peroksitler ve ozonoidler oluřmaktadır. Bu uygulamanın gerek yaralınlarda gerekse diđer yaralarda iyileřmeyi %40 oranına kadar hızlandırdıđı rapor edilmektedir (36). Topikal uygulamalar için ozonlanmıř yađlar en ideal uygulama yöntemidir. 4°C' de 2 yıl stabil olarak kalabildiđi ifade edilmektedir (37). Ozonlu yađın yavař ancak; uzun süren bir ozon kaynađı olarak yara üzerinde kaldıđı ve yavař bir řekilde ozon salarak mikropların üremesini etkili bir řekilde engellediđi bildirilmektedir (3). Bu sayede septik sürecin azaltılmasında önemli etkisinin olduđu ve antibiyotik giderlerinin önemli ölçüde azaltıldıđı ifade edilmektedir (35). Yara iyileřmesi sırasında ozonlanmıř susam yađının anjiyogenezisi artırdıđı ve damar endotellerinde büyüme faktörlerinin artıřına sebep olduđu bildirilmektedir (37). Ayrıca; kollojen sentezini ve fibroblast üretimini arttırarak yara iyileřmesini hızlandırmaktadır (38). Ozonlanmıř ayiek yađının etkilerinin arařtırıldıđı bir alıřmada da (36); Pseudomonas, E. coli, mikobakterium, stafilokok ve streptokok etkenlerine karřı antibiyotik bir etki sađladıđı rapor edilmiřtir.

Ozonlu yađların, meme dokusunda yangıya sebep olan ve süt sığırıcılıđında yüksek endemide seyreden mastitis etkenlerine karřı da etkili olduđu ifade edilmektedir. Moureu (40), mastitise sebep olan *S. aureus*, *E. coli* ve *S. uberis* etkenlerine karřı ozonize yađın etkinliđini arařtırdıđı alıřmasında; *S. aureus* ve *E. coli*'ye karřı antibakteriyel etki gösterdiđini ifade etmektedir. Bu yöntemle, mastitisin tedavi edilebileceđi ve organik inek iftliklerinde antibiyotik tedavisine alternatif yeni bir yol olabileceđi ifade edilmektedir.

#### 4.5. Torbalama

Bu yöntem oksijen-ozon karıřımının ozona dayanıklı ve sızdırmaz bir anta veya torba iine pompalanması ve deriyle bir süre temas ettirilmesi esasına dayanmaktadır. Özellikle ekstremitelelerdeki enfeksiyon, kronik yara ve ülserlerin tedavisinde kullanılmaktadır (41). Deri ıslatıldıktan sonra özel dizayn edilmiř bir torba ile lezyonun olduđu bölge evrelenir. Torbanın gaz karıřımını torba iine veren ve gazı emen giriř ve ıkıřları

bulunur. Torbalama tedavisi boyunca gaz giriş ve çıkışı aynı hızda devam eder (3).

## 5. Ozonun Klinik Uygulamaları

Ozon terapi pek çok alanda tek başına kullanılabilirdiđi gibi modern tedavilere destek amacıyla da yaygın olarak kullanılmakta ve farklı uygulama yöntemleri önerilmektedir (18, 42). Ozon-oksijen karışımı peritoneal ve alveolar makrofajlardaki fagositoz aktivitesini artırarak immun sistem üzerine olumlu etkiler göstermektedir (30, 43). Hücrenel ve humoral bağışıklık sistemini etkileyerek, immunokompetan hücrelerin ve immunoglobulinlerin sentezlenmelerinin artışını uyarır. Aynı zamanda makrofajların işlevlerini ve mikroorganizmaların fagositoza duyarlılığını artırır. Ozon interlökin, lökotrien, prostaglandin gibi iltihap giderici ve yara iyileştirici sitokinlerin sentezlenmelerine neden olur (17). Düşük konsantrasyonlu ozon immunostimulatif etkiye neden olurken; yüksek konsantrasyonlu ozon, immunodepresif etki meydana getirmektedir (20, 44, 45).

Ozon, dokulardaki oksijen basıncını ve kandaki oksijen dolaşımını artırmaktadır. Bu hücrenel metabolizma deđişikliği aerobik işlemlerin aktivasyonu ile sonuçlanmaktadır. Tekrarlayan düşük dozlu ozon uygulamasının etkilediđi enzimler; SOD, katalazlar, dehidrogenazlar ve glutasyon peroksidazlardır. Bunlar, organizmaları serbest radikallerin etkilerine karşı koruyan kompleks enzimatik sistemlerin bir parçasıdır. Aynı zamanda ozon, eritrositlerin oksijen dolaşımını artırmalarını sağlaması nedeniyle, dolaşımla ilgili bozuklukların tedavilerinde kullanılmaktadır (17). Ozon, iltihaplı doku metabolizmasında oksijenasyonu artırarak ve lokal iltihaplanmayı azaltarak iyileşmeyi sağlamaktadır. Eritrositlerin hücre zar yapısını deđiştirerek ve negatif yüklerinin artmasına neden olarak elastikiyet kazanmalarını sağlar ve kapiller geçiş hızını artırır. Kanın dokulara oksijen bırakma yeteneđini sağlayan 2,3DPG miktarında artış meydana gelir. Bu da oksijenin iltihaplı dokuya geri dönmesine imkân tanır (44, 45). Ozon, NO gibi damar genişleticilerin salgılanmasına neden olarak küçük atardamarların ve küçük damarların genişlemesine sebep olmaktadır (44, 17). Kan dolaşımını arttırmak, anjiogenezi aktive etmek ve oksijen metabolizmasını uyarmak ozonun diđer önemli etkilerindendir (20).

### 5.1. Yara İyileşmesi Üzerine Etkisi

Geçtiđimiz birkaç on yılda ozon, yara iyileşmesi için potansiyel bir tedavi olarak tanıtıldı. Çok sayıda makale, insanlardaki kronik yara iyileşmesinde ozonun kullanımına ilişkindir. Veteriner hekimlikte bu konu hakkında sadece birkaç çalışma yayınlanmıştır, ancak çok daha geniş ölçekte ancak belgelenmeden kullanıldıđı görülmektedir (46). Ozon yara iyileşmesinin farklı aşamalarında rol oynar. İlk önce kontaminasyonun ortadan kal-

dırılmasına yardımcı olur, ardından oksijeni serbest bırakır, bu da saęlıklı granülasyon dokusunun oluřumuna ve ardından epitelizasyona yol aan fibroblastik proliferasyonu aktive eder (47, 48, 49).

Ozonun interlökin, lökotrien ve prostoglandinlerin salınmasını uyardığı, bu sayede yangıyı azalttığı ve yara iyileřmesine katkıda bulunduęu ifade edilmektedir (50, 51). Ancak; ozonun deriyle sürekli temasının saęlığa zararlı olabileceęi vurgulanmaktadır. Bu nedenle uygun kullanım řekliyle tedavi giriřimine bařvurulduęunda proliferatif ve proenflamatuar doku cevabında belirgin bir artış olduęu sonucuna varılmıřtır. Ozonun deri üzerine uygulamalarda iki uygulama yöntemi bildirilmiřtir. Birincisi vücudun yarısını kaplayan kabinlerdir. Bu yöntemin kronik ekstremitte iskemisi olanlarda yararlı olduęu ifade edilmektedir. İkinci yaklařım ise; bir takım deri enfeksiyonlarının tedavisinde ya ozonun deriye direkt ya da ozonlanmıř zeytinyaęının topikal uygulanmasıdır (diyabetik ülser, yanık, cerrahi yaralar, apse ve radyodermatit). Bu uygulamalar neticesinde artmıř oksijenizasyondan dolayı temizleyici etki saęlanmış ve iyileřmede artış saptanmıřtır (7).

Teorik olarak yara iyileřmesi 3 ařamada gerekleřmektedir. Birinci ařama enflamasyon basamağıdır. Normalde 2-3 gün sürmektedir. Bu ařamada 80 µg/ml ozon gazının yara temizlięi için bölgeye 10-15 dakika uygulanması tavsiye edilmektedir. Travma, diyabet, lokal iskemi, olası antibiyotik direnci sonucunda oluřan bakteriyel enfeksiyon, ozon tedavisi ile müdahale edilmezse kronik hale gelebilmektedir. İkinci ařama yaklařık 2 hafta sürmektedir. Lokal metabolizma ve sitokin üretiminin artışı fibroblast ve keratinosit üretimindeki artışa sebep olmaktadır. Bu da hücre dıřı matriks sentezini artırmaktadır. Enfeksiyon geriledike ozon konsantrasyonunun düşürülmesi gerekmektedir (2-5 µg/ml). Bu ařamalarda gittike azaltılan konsantrasyonlarda uygulanan ozon süper enfeksiyonu önlemekle kalmamakta, doku iyileřmesini de hızlandırmaktadır (10).

MİH'in tendon ve ligament proliferatif rejenerasyonunu saęladığını ve klinik uygulamaların ok iyi sonuç verdięini ifade eden arařtırmalar mevcuttur (52, 53). Ateřli silah yaralanmasına maruz kalan ve deri gerfti konulan hastalarda ozon gazı uygulaması ile greft bařarisının %40'tan %75'e ıktığı rapor edilmiřtir (54). Bir bařka alıřmada ise; 200 kronik yaralı hastanın 187'sinin ozon tedavisi sonucunda belirgin iyileřme gösterdięi bildirilmektedir (52). Saęlıklı bireyler üzerinde yapılan alıřmada, ozonun TNF- $\alpha$ , IFN- $\gamma$  ve IL-2 ve dięer interlökin seviyelerini belirgin bir řekilde yükselttięi rapor edilmektedir (48, 49). Tüm bunlar olurken, nötrofil fonksiyonlarının bozulmadığı saptanmıřtır (55).

Al-Dalain ve Martinez (7, 56) tarafından yapılan alıřmalarda da; ratlarda deneysel olarak meydana getirilen diyabet, rektal insuflasyon yöntemi-



miyle tedavi edilmiş ve 50 µg/L dozunda verilen ozonun glisemiye kontrol altına aldığı ve oksidatif stresten koruduđu bildirilmiştir. Hayvan modellerinde uygulanan ozonlu zeytinyađının da iyi bir yara iyileşmesi ile sonuçlandırıldığı bildirilmektedir. Bu iyileşmede kollojen fibrillerin ve fibroblastların sayısındaki artışla birlikte PDGF, TGF-β ve VEGF gibi çeşitli büyüme faktörlerinin sayısındaki artışın önemli rol oynadığı düşünülmektedir (38).

Ozonlanmış yağın topikal uygulamasının yara iyileşmesi üzerindeki etkisini belirlemek için kobaylar üzerinde yapılan bir başka çalışma, gruplar arasındaki farkı belirlemek için kullanıldı. Ozonlanmış yağ grubu için üstün değerler elde edildi (immünohistokimyasal analiz ve kollajen lifleri ve fibroblast sayımı), bu ürünün kutanöz yara iyileşmesini hızlandırabildiğini gösterdi (57). SKH1 fareleri üzerinde yapılan benzer bir çalışma, ozonlanmış susam yağının üç farklı konsantrasyonda uygulandığında iyileşmeyi artırıcı olarak etkinliğini gösterdi. Ozonlanmış yağdaki peroksit seviyesi, iyileşme hızıyla ilişkili olarak analiz edildi (58,59). Erođlu ve ark. (60), ozon tedavisinin damak diş eti üzerindeki sekonder yara iyileşmesi üzerindeki histolojik ve immünohistokimyasal etkilerini değerlendirmiştir. TGF-β'nın ekspresyonunu araştırmak için rutin histolojik analiz ve immüno-histokimyasal boyama yapıldı. Ozon gazının topikal uygulamasının yara iyileşmesinin erken evrelerinde VEGF ekspresyon miktarını arttırdığı için etkili olduđu görüldü. Ozon hem sistemik olarak majör otohemoterapi olarak hem de köpeklerde lokal olarak kullanıldı, ancak etkinliğinin kanıtı yalnızca klinik iyileşmeye (hızlı epitelizasyona ve hematolojik değerlerin normalleşmesine sahip niteliksel bir granülasyon dokusu) dayalı olarak değerlendirildi (61, 62). Bir vaka raporu, lokal olarak ozonlanmış su ve ozonlanmış yağ ile tedavi edilen ve iki ayda tamamen iyileşen kutanöz habronemiazis lezyonları olan bir ata kullanılan protokolü ortaya çıkardı (63). Her ne kadar dermatolojik hastalıklarda ozon kullanımına yönelik öneriler olsa da araştırmamız, travmatik dermatit veya intertrigo gibi yaygın dermatopatileri olan ve ozonun lokal olarak gaz olarak uygulandığı 30 köpek üzerinde yapılan tek bir deneysel çalışmayı ortaya çıkardı. Ortalama olarak 21. günden sonra iyileşme elde ettiler (64). Ouf ve arkadaşları (65) in vitro olarak ozonun dermatofitlere karşı mantar önleyici potansiyelini ortaya koymuştur. Bir başka ilginç çalışma, ozonun yara iyileşmesi üzerindeki toksik (terapötik olmayan) etkisini yaşla ilişkili olarak analiz etti. Lim ve arkadaşları (66), oksidan kirleticilerin daha uzun süre maruz kalan yetişkin deneklerde yara iyileşmesini geciktirdiği yönündeki hipotezlerini doğruladılar.

Ozonlanmış oftalmik yağın yeni bir formülasyonu, yalnızca insanlarda değil atlarda da yara iyileşmesini desteklemek ve yaygın göz bozukluklarını tedavi etmek için kullanılmaktadır. Bir çalışmada bu yeni ozon formülasyonu, topikal antibiyotik (tobramisin) ve topikal ve sistemik ste-



roidal olmayan antiinflamatuvar ilalar (piroksikam artı fluniksin meglumin) tedavisine direnli konjonktiviti olan bir atı tedavi etmek iin kullanıldı. Günde 3-4 kez uygulanan bu oküler preparatın antiinflamatuvar etki, bakterisidal aktivite, doku onarımı ve hasta iyileřme potansiyeli sergiledięi gsterilmiřtir (67). Gonalves ve ark. (68), leishmaniosis testi pozitif ıkan bir kpek vakasını aktardı. Domperidon 1 mg/kg, alopurinol 15 mg/kg ve %2 miltefosi yanında kpek ayrıca tedaviye de tabi tutuldu. 12 seanstan sonra biten ozon protokolü. 4. uygulamadan sonra ciltteki yaralarda iyileřme gürldüęü bildirilmiřtir.

Koschenco ve ark. tarafından bildirilen vakalarda. (62), politravma nedeniyle büyük ve enfekte yaraları olan, öncelikle antibiyotik, analjezik, antiinflamatuvar ve multivitamin takviyesi ile tedavi edilen, ayrıca cansız dokuların ve miyazislerin debridmanı ve uzaklařtırılmasıyla tedavi edilen 4 kpeęi dahil etti. Tedavi protokollerine eřitli uygulama yoluyla ozon dahil edildi ve ozonun antimikrobiyal etkisini, hızlı ve iyi bir granülasyon dokusunu ve ardından yaraların yeniden epitelizasyonunu gözlemek de mümkün olduęunu bildirmiřlerdir. Repciuc ve arkadaşlarının vaka raporunda (69), 12 yařında FIV pozitif bir kedide amputasyon sonucu deri nekrozu ve yara aılması meydana geldi. Ozon tedavisi amputasyondan 13 gün sonra 38 gün boyunca her 48 saatte bir bařlandı. İlk seanstan sonra yaranın sınırları daralmaya bařladı ve eksudat önemli ölçüde azaldı, tedavinin bařlangıcından 40 gün sonra yara yüzeyi tamamen iyileřtięini bildirmiřtir.

## Kaynaklar

1. Beck EG, Wasser G, Viebahn-Hansler R (1989): The current status of ozone therapy empirical developments and basic research. *Forsch Komplementarmed.* 5: 61-75.
2. Dusseau JY, Duroselle P, Freney J (2004): Gaseous Sterilization; In Fraise AP, Lambert PA, Maillard JY, Russell, Hugo & Ayliffe's – Principles and Practice of Disinfection, Preservation and Sterilization, ed 4. Oxford, Blackwell. 401–435.
3. Kutlubay Z, Engin B, Serdaroğlu S, Tüzün Y (2010): Dermatolojide Ozon Tedavisi. *Dermatoz.* 1(4): 209-216
4. Özler M, Öter Ş, Korkmaz A (2009): Ozon Gazının Tıbbi Amaçlı Kullanılması. *TAF Prev Med Bull.* 8(1): 59-64.
5. Bocci VA (2006): Scientific and medical aspects of ozone therapy. *State of the art. Arch Med Res.* 37(4): 425-435.
6. Middlebrook AM, Tolbert MA (2000): Stratospheric Ozone Depletion. Colorado: University Corporation for Atmospheric Research.
7. Valacchi G, Fortino V, Bocci V (2005): The dual action of ozone on the skin. *Br J Dermatol.* 153(6): 1096-1100.
8. Uysal N, Schapira RM (2003): Effects of ozone on lung function and lung diseases. *Curr Opin Pulm Med.* 9(2): 144-150.
9. Bocci VA (2007): Tropospheric ozone toxicity vs. usefulness of ozone therapy. *Arch Med Res.* 38(2): 265-267.
10. Bocci V (2005): Ozone: A New Medical Drug. 1 ed. Netherlands. 5-234
11. Cakir, R. (2014): General aspects of ozone therapy. *Pharmacology and Nutritional Intervention in the Treatment of Disease.* IntechOpen, 159.
12. Naik SV, Rajeshwari K, Kohli S, Zohabhasan S, Bhatia S (2016): Ozone-A Biological Therapy in Dentistry- Reality or Myth? *The Open Dentistry Journal.* 10: 196-206.
13. Viebahn-Hänsler R (2003): The use of ozone in medicine: *Mechan Action.* 3; 23-25.
14. Özmen S, Demir HY, Yavuzer R, Latifoğlu O (2006): Alternatif estetik uygulamalar II: Karboksiterapi ve oksiterapi. *Türk Plast Rekonstr Est Cer Derg.* 14: 29-34.
15. Babior, B. M., Takeuchi, C., Ruedi, J., Gutierrez, A., Wentworth Jr, P. (2003). Investigating antibody-catalyzed ozone generation by human neutrophils. *Proceedings of the National Academy of Sciences,* 100(6), 3031-3034.
16. Sujatha B, Manoj Kumar MG, Pratap Gowd MJ, Vardhan R (2013): Ozone therapy – a paradigm shift in dentistry. *An Open Access Peer Reviewed E. J Health Sci.* 2(3): 1-10.

17. Seidler V, Linetskiy I, Hubálková H, Stanková H, Smucler R, Mazánek J (2008): Ozone and its usage in general medicine and dentistry. A review article. *Prague Med Rep.* 109(1): 5–13.
18. Viebahn-Hänsler R (2006): Ozonun Tıpta Kullanımı. Lee A (Çev), 1. Basım. İstanbul: Medikal Ozon Oksijen Derneği.
19. Rice-Evans C, Miller NJ (1994): Total antioxidant status in plasma and body fluids. *Methods Enzymol.* 234: 279-293.
20. Mendiratta S, Qu ZC, May JM (1998): Erythrocyte ascorbate recycling: antioxidant effects in blood. *Free Radic Biol Med.* 24(5): 789-797.
21. Antunes F, Cadenas E (2000): Estimation of H<sub>2</sub>O<sub>2</sub> gradients across biomembranes. *FEBS Lett.* 475: 121-126.
22. Dianzani MU (1998): 4-Hydroxynonenal and cell signalling. *Free Radic Res.* 28(6): 553-560.
23. Snyder SH, Baranano DE (2001): Heme oxygenase: a font of multiple messengers. *Neuropsychopharmacology.* 25(3): 294-298.
24. Bocci V, Luzzi E, Corradeschi F (1994): Studies on the biological effects of ozone: Evaluation of immunological parameters and tolerability in normal volunteers receiving ambulatory autohaemotherapy. *Biotherapy.* 7(2): 83–90.
25. Bocci V (2006): Is it true that ozone is always toxic? The end of a dogma? *Toxicol Appl Pharmacol.* 216(3): 493-504.
26. Tylicki L, Lizakowski S, Biedunkiewicz B, Skibowska A, Neweglowski T, Chamienia A (2004): Platelet function unaffected by ozonated autohaemotherapy in chronically haemodialysed patients. *Blood Coagul Fibrinolysis.* 15(7): 619-622.
27. Tsuzuki N, Endo Y, Kikkawa L, Korosue K, Kaneko Y, Kitauchia, Torisu S (2015): Effects of ozonated autohemotherapy on the antioxidant capacity of Thoroughbred horses. *The Journal of Veterinary Medical Science.* 77: 1647-1650.
28. Cross CE, Reznick AZ, Packer L, Davis PA, Suzuki YJ, Halliwell B (1992): Oxidative damage to human plasma proteins by ozone. *Free Radic Res Commun.* 15(6): 347-52.
29. Goldstein BD, Balchum OJ (1967): Effect of ozone on lipid peroxidation in the red blood cell. *Proc Soc Exp Biol Med.* 126(2): 356-8.
30. Bocci V (2004): Ozone as Janus: This controversial gas can be either toxic or medically useful. *Mediators Inflamm.* 13(1): 3-11.
31. Borrelli E, Bocci V (2009): Basic biological and therapeutic effects of ozonotherapy in human medicine. *UNESCO Encyclopedia for Advance Life Supports.*

32. Özler M, Öter Ş, Korkmaz A (2009): Ozon Gazının Tıbbi Amaçlı Kullanılması. TAF Prev Med Bull. 8(1): 59-64.
33. Coelho CS, Abreu-Bernadi W, Ginelli AM, Spagnol T, Gardel LS, Souza VRC (2015): Use of ozone therapy in chronic laminitis in a horse. Journal of Ozone Therapy 1: 30-35.
34. Vigliani A, Bonipertie, Scudo E (2005): Paravertebral O2-O3 Treatment in Mechanical Lumbar Pain in Riding Horses. RivistaItaliana di Ossigeno-Ozonoterapia. 4: 64-69.
35. Marfella R, Luongo C, Coppola A (2010): Use of a non-specific immunomodulation therapy as a therapeutic vasculogenesis strategy in nooption critical limb ischemia patients. Atherosclerosis. 208: 473-479.
36. Schulz S (1981): A new animal model for the integral measurement of healing processes in small laboratory animals with ozonized olive oil as example. Ger Vet MedWeekly. 88: 60-64.
37. Valacchi G, Lim Y, Belmonte G, Miracco C, Zanardi I, Bocci V, Travagli V (2011): Ozonated sesame oil enhances cutaneous wound healing in SKH1 mice. Wound Repair and Regeneration. 19: 107-115.
38. Kim HS, Noh SU, Han YW, Kim KM, Kang H, Kim HO, Park YM (2009): Therapeutic effects of topical application of ozone on acute cutaneous wound healing. Journal of Korean Medical Science. 24: 368-374.
39. Sechi LA, Lezcano I, Nunez N, Espim M, Duprè I, Pinna A, Zanetti S (2001): Antibacterial activity of ozonized sunflower oil (Oleozon). Journal of Applied Microbiology. 90: 279-284.
40. Moureu S (2015): Ozonation of sunflower oils: Impact of experimental conditions on the composition and the antibacterial activity of ozonized oils. Chem. Phys. Lipids
41. Bocci V (2013): Oxygen-Ozone Therapy: A Critical Evaluation. Springer Science and Business Media. 338.
42. Aytaçoğlu S (2014): Ozon Terapi. Ankara Akupunktur ve Tamamlayıcı Tıp Dergisi, 31-36.
43. Oter S, Korkmaz A (2006): Relevance of hyperbaric oxygen to ozone therapy. Arch Med Res. 37(7): 917-918.
44. Gupta G, Mansi B (2012): Ozone therapy in periodontics. J Med Life. 22(5): 59-67.
45. Srikanth A, Sathish M, Harsha AVS (2013): Application of ozone in the treatment of periodontal disease. Journal of Pharmacy & Bioallied Sciences, Medknow Publications. 5: 89-94.
46. Roman, M. (2013): Ozone therapy in the veterinary practice. IVC Journal.
47. Krkl, C., Yiğit, M.V., Özercan, I.H., Aygen, E., Gültürk, B. & Artaş, G. (2016): The Effect of Ozonated Olive Oil on Neovascularization in an Ex-

- perimental SkinFlap Model. *Advances in Skin & Wound Care*, 29(7),322–327.
48. Orsini, J.A. (2017): Update on Managing Serious Wound Infections in Horses: Wounds Involving Soft Tissues. *Journal of Equine Veterinary Science*, 55,18–26.
  49. Zeng, J. & Lu, J. (2018): Mechanisms of action involved in ozone-therapy in skin diseases. *International Immunopharmacology*, 56, 235–241.
  50. Reddy SA, Reddy N, Dinapadu S, Reddy M, Pasari S (2013): Role of Ozone Therapy in Minimal Intervention Dentistry and Endodontics- A Review. *J Int Oral Health*. 5(3): 102-108.
  51. Roy D, Wong PK, Engelbrecht RS, Chian ES (1981): Mechanism of enteroviral inactivation by ozone. *Appl Environ Microbiol*. 41(3): 718-723.
  52. Dolphin S, Walker M (1979): Healing accelerated by ionozone therapy. *Physiotherapy*. 65(3):81-82.
  53. Gracer RI, Bocci V (2005): Can the combination of localized proliferative therapy with minor ozonated autohemotherapy restore the natural healing process? *Med Hypotheses*. 65(4): 752-759.
  54. Turcic J, Hancevic J, Antoljack T, Zic R, Alfrevic I (1995): Effects of ozone on how well split-thickness skin grafts according to Thiersch take in war wounds. Results of prospective study. *Langenbecks Arch Chir*. 380(3): 144-148.
  55. Margalit M, Attias E, Attias D, Zimran A, Matzner Y (2001): Effect of ozone on neutrophil function in vitro. *Clin Lab Haematol*. 23(4): 243-7.
  56. Marti´Nez G, Al-Dalain SM, Mene´Ndez S, Giuliani A, Leo´N OS (2005): Ozone treatment reduces blood oxidative stress and pancreas damage in streptozotocin induced diabetes model in rats. *Acta Farmac´utica Bonaerense*. 24: 491–497.
  57. Kim, H.S., Noh, S.U., Han, Y.W., Kim, K.M., Kang, H., Kim, H.O., Park, Y.M. (2009): Therapeutic Effects of Topical Application of Ozone on Acute Cutaneous Wound Healing. *Journal of Korean Medical Science*, 24(3), 368–374.
  58. Valacchi, G., Lim, Y., Belmonte, G., Miracco, C., Zanardi, I., Bocci, V., Travagli, V. (2010): Ozonated sesame oil enhances cutaneous wound healing in SKH1 mice. *Wound Repair and Regeneration*, 19(1),107–115.
  59. Valacchi, G., Zanardi, I., Lim, Y., Belmonte, G., Miracco, C., Sticozzi, C., Travagli, V. (2013): Ozonated oils as functional dermatological matrices: Effects on the wound healing process using SKH1 mice. *International Journal of Pharmaceutics*, 458(1), 65–73.
  60. Eroglu, Z.T., Kurtis, B., Altug, H.A., Sahin, S., Tuter, G., Baris, E., 2019: Effect of topical ozone therapy on gingival wound healing in pigs: histological and immuno-histochemical analysis. *J. Appl. Oral Sci*. 27, 1–11

61. Gayon-Amaro, S.G. & Flores-Colin, E. (2019): Ozonotherapy for wound management in dogs[abstract]. *Journal of Ozone Therapy*, 3(4), 21.
62. Kosachenco, B., Calliari, C., Appel, B., Mentz, F., Malschitzky, E. (2018): Efecto terapéutico de la Ozonoterapia en la cicatrización de heridas en perros: Reporte de casos. *Revista Española de Ozonoterapia*.8:1, 197–210
63. Berbert, R., Rinaldi, F., Neves, S., Eurides, D., Garcia, C., Rodrigues, M. (2010): Skin healing in one equine by therapy with ozone. *Revista CENIC. Ciencias Biológicas*, 41, 1–6.
64. Jordan, M.V.R., Vera, J.W.T., Víctor Manuel De LaCruz Cañar Díaz, Suarez, G.A.N. (2019): Evaluación de Ozonoterapia en Dermatopatía Generalizada en Perros. *European Scientific Journal ESJ*, 15(6), 364–379.
65. Ouf, S.A., Moussa, T.A., Abd-Elmegeed, A.M. & Eltahlawy, S.R. (2016): Anti-fungal potential of ozone against some dermatophytes. *Brazilian Journal of Microbiology*, 47(3), 697–702.
66. Lim, Y., Phung, A.D., Corbacho, A.M., Aung, H.H., Maioli, E., Reznick, A.Z., Valacchi, G. (2006): Modulation of cutaneous wound healing by ozone: Differences between young and aged mice. *Toxicology Letters*, 160(2), 127–134.
67. Spadea, L., Tonti, E., Spaterna, A., Marchegiani, A. (2018): Use of Ozone-Based Eye Drops: A Series of Cases in Veterinary and Human Spontaneous Ocular Pathologies. *Case Reports in Ophthalmology*, 9(2), 287–298.
68. Gonçalves, B. P., Castro, L. M. de D., Pinto, H. G. F., & Santos Filho, M. dos D. (2020): Adjuvant therapy using ozonated saline in a dog with persistent thrombocytopenia -case report. *Research Society and Development*, 9, Article e167997234.
69. Repciuc, C. C., Toma, C. G., Ober, C. A., & Oana, L. I. (2020): Management of surgical wound dehiscence by oxygen-ozone therapy in a FIV-positive cat – A case report. *Acta Veterinary Brno*, 89, 189–194.

# BÖLÜM 2

## İNTERVERTEBRAL DİSK HASTALIĞININ MANYE- TİK REZONANS GÖRÜNTÜLEMESİ

*Mehmet Nur ÇETİN<sup>1</sup>*

---

<sup>1</sup> Arş. Gör. Mehmet Nur ÇETİN, Burdur Mehmet Akif Ersoy Üniversitesi Veteriner Fakültesi, Cerrahi ABD, ORCID ID: 0000-0003-2610-8477

## 1.GİRİŞ

İntervertebral disk herniasyonu köpeklerde nörolojik fonksiyon bozukluğunun yaygın bir nedenidir (Brisson, 2010). Köpeklerin yaklaşık %2'sinin ve Dachshund'ların yaklaşık %20'sinin yaşamları boyunca intervertebral disk hastalığından etkilendiğini bildiren bir epidemiyolojik çalışma ile şu veya bu şekilde intervertebral disk hastalığı muhtemelen pratisyen hekimin karşılaşacağı en yaygın nörolojik durumdur (Freeman ve Ives, 2020).

İntervertebral disk, vertebral kolonun stabilitesinde kritik bir rol oynar ve çok düzlemlili harekete izin verirken tüm ekstenel iskelete destek sağlamak için vertebraları birbirine bağlar (Fenn ve ark., 2020). Kraniokaudal görünümde servikal disklerin şekli neredeyse daireseldir, torakal diskler daha ovaldir ve lumbal diskler fasulye şeklindedir (Brisson, 2010). Normal intervertebral disk, nükleus pulposus, annulus fibrosus, geçiş bölgesi ve kırıktağı uç plaklar olmak üzere dört ana bileşenden oluşur. Nükleus pulposus diskte eksantrik olarak bulunur ve yüksek mukoprotein ve su içeriğine sahiptir. Annulus fibrosus nükleusu çevreler ve çok katmanlı fibrokartilajdan oluşur. Her ikisi de eşmerkezli fibrokartilaj lamellerle karakterize edilen iç ve dış bölgelerden oluşur. İçteki annulus fibrosus kırıktağı uç plaklara, dıştaki annulus fibrosus ise komşu vertebraların epifiz kemiğine Sharpey lifleri ile bağlanır. Geçiş bölgesi nükleus pulposustan annulus fibrosusa geçişi temsil eder (Fenn ve ark., 2020). Geçiş bölgesi, mukoid çekirdek ile fibröz halka arasında yer alır ve kondrodistrofik ırklarda daha geniş ve daha az belirgin görünür. Kırıktağı uç plaklar, diskin kranial ve kaudal kenarlarını, annulus ve vertebraların bitişik kemik uç plaklarına lifli bağlantılar oluşturur. İntervertebral diskte vasküler destek minimaldir ve annulusun dış katmanları ile sınırlıdır (Wisner ve Zwingerberger, 2015). Nükleus pulposus, yüksek su içeriğinden dolayı diskin dinamik ve fonksiyonel parçasıdır ve yüklenme sırasında hidrolik bir yastık olarak hareket etmesine izin verirken, dış kollajenik annulus fibrosus diskin kuvvet ve dayanıklılığının çoğunu sağlar (Rosenblatt ve ark., 2014).

İntervertebral disk, tüm köpeklerde bir dejenerasyon sürecinden geçer, kondrodistrofik ırklar daha hızlı bir dejenerasyon gösterme eğilimindeyken, daha büyük, kondrodistrofik olmayan ırklarda dejenerasyon genellikle daha yavaş bir süreçtir. Başlangıçta Hansen tarafından tanımlandığı gibi, köpek ırkları arasında dejeneratif sürecin doğasında da farklılıklar vardır (Freeman ve Ives, 2020) Kondrodistrofik ırkların nükleus pulposusu kondroid metaplaziye uğrayarak su ve hidroelastisite kaybına neden olur. Bu süreç, yaygın bir sekel olan distrofik mineralizasyon ile tüm vertebral kolon boyunca meydana gelir. Kondrodistrofik olmayan ırkların diskleri, annulus fibrosus dejenerasyonu ile uyum içinde nükleus pulposusun fibröz kollajenizasyonu ile karakterize edilen fibröz metaplaziye maruz kalma



eęilimindedir (Wisner ve Zwingerberger, 2015). Bu farklılıklar, kondrodistrofik ırkların daha fazla disk ekstrüzyonuna (Hansen tip I disk hastalığı) maruz kalma eęiliminde olmasının nedeni olarak öne sürülür; (Freeman ve Ives, 2020) bu durum dejenerasyonun nükleus pulposus ruptures annulus fibrosusun tüm katmanları boyunca herniye olduğunda meydana gelir (Deards ve ark., 2019). Kondrodistrofik olmayan ırkların, annulusun bozulmadan kaldığı ancak çeşitli şekillerde kalınlaştığı ve şiştiği bir disk protrüzyonuna (Hansen tip II disk hastalığı) maruz kalması daha olasıdır (Freeman ve Ives, 2020).

Tanısal görüntüleme intervertebral disk hastalığının tanısında önemli bir rol oynar (Casado ve ark., 2020) Disk herniasyonu için “altın standart” olarak kabul edilen tanısal görüntüleme yöntemi, sinir kökleri, spinal kord parankimi, epidural yağ, beyin omurilik sıvısı ve intervertebral disk katmanları gibi anatomik yapıları ayırt edebildiği için manyetik rezonans görüntülemesidir (Bach ve ark., 2023). Bu görüntüleme yönteminin veteriner hekimlikte halihazırda yaygın olarak kullanılması, akut kompresif olmayan nükleus pulposus ekstrüzyonu, hidratlı nükleus pulposus ekstrüzyonu, intradural/intramedüller intervertebral disk ekstrüzyonu, intervertebral foraminal disk ekstrüzyonu ve intravertebral disk herniasyonunu (Schmorl nodülü) içeren, halihazırda iyi belgelenmiş Hansen tip I ve II’ye ek olarak daha fazla intervertebral disk hastalığı türünün tanınmasını mümkün kılmıştır (Casado ve ark., 2020).

## **2. İntervertebral Disk Hastalığının Sınıflandırılması**

### **2.1. Hansen Tip I Disk Hastalığı**

Hansen Tip I intervertebral disk hastalığı, genellikle herniasyon veya ekstrüzyon olarak adlandırılır, köpeklerde spinal kord yaralanmasının en yaygın nedenidir. Hansen tip I intervertebral disk ekstrüzyonu genellikle akut veya subakut olarak ortaya çıkar, ağrılı, sıklıkla ilerleyicidir (Fenn ve ark., 2020). Esas olarak kondrodistrofik ırklar, özellikle Dachshunds, Beagles, Basset Hound, Cocker Spaniel, Pembroke Welsh Corgi ve Fransız Bulldog gibi ırklarda (Albertini ve ark., 2023) ortaya çıkar ancak herhangi bir ırk köpekte de ortaya çıkabilir (Freeman ve Ives, 2020). Daha uzun sırtları olan ve iskelet olarak daha küçük ve fazla kilolu olan Dachshund’ların intervertebral disk ekstrüzyon riskinin daha yüksek olduğu ortaya konmuştur (Dewey ve ark., 2016) Hansen tip I disk ekstrüzyonlarının ortalama görülme yaşı 5’tir ancak (Freeman ve Ives, 2020) tipik olarak 2 yaşından büyük köpeklerde görülür. Dachshund gibi kondrodistrofik köpeklerde, 3 ila 6 yaşları arasında zirve yapar. Yakın zamanda yapılan bir çalışma, Fransız Bulldoglarda daha erken yaşta ekstrüzyonların meydana geldiği,

2-4 yaşlarında zirveye ulaştığını ve köpeklerin %6'sının 1 yaşında disk ekstrüzyonuna sahip olduğunu gösterdi (Dewey ve ark., 2016).

Hansen tip I intervertebral disk ekstrüzyonlarının yeri servikal veya torakolumbar olabilir (Freeman ve Ives, 2020); servikal bölgede en sık etkilenen disk alanları küçük ırklarda C2-C3 ve büyük ırklarda C6-C7'dir (Dewey ve ark., 2016; Freeman ve Ives, 2020). Servikal intervertebral disk ekstrüzyonları genellikle şiddetli ağrı (örneğin ses çıkarma) ve minimal nörolojik defisitlerle ortaya çıkar (Freeman ve Ives, 2020). Hasta genellikle torakolumbar ağrı ile karıştırılmaması gereken kifotik bir duruşla (kemmerli sırt) korunan bir boyun duruşu (burun aşağı) benimser. Dönerken, bu köpekler boyunlarını bükme yerine baş ve boynu tek bir birim olarak hareket ettirme eğilimindedirler. Boyun kaslarındaki fasikülasyonlar, özellikle boyun palpasyonu sırasında ortaya çıkarılabilir. Bazen, bu köpekler bariz bir acı içinde çığlık atar ve düşerler. Bu durum hasta sahibi tarafından nöbet ile karıştırılabilir. "Root signature" olarak anılan bir torasik ekstremitenin topallığı bazen ortaya çıkabilir ve lateral olarak ekstrüde olan disk materyalinin servikal sinir köklerinin basısından kaynaklandığı düşünülür. Pelvik ekstremiteelerde root signature daha az rastlanır. Birçok root signature vakasında, anormal ekstremite fleksiyon pozisyonunda tutulmaktadır ve bu ekstremitenin kaudal uzantısı ağırlı bir tepkiye (muhtemelen sinir köklerinin gerilmesinden dolayı meydana gelen basından dolayı) yol açar (Dewey ve ark., 2016).

Torakolumbar bölgede disk hastalığına servikal disk hastalığından daha sık rastlanır. T10-T11 disk aralığının kranialindeki disk problemleri, muhtemelen interkapital ligamentin stabilize edici etkisinden dolayı nadirdir. Bu ligament, ilk ve son iki çift kosta hariç hepsinde, kosta başından kosta başına dorsal annulusun üzerinden geçer. Bunun bir istisnası, kranial torasik disk herniasyonlarına yatkın olduklarını gösteren iki yeni çalışma ile Alman Çoban Köpekleri olacaktır (Dewey ve ark., 2016). Tip I disk ekstrüzyonları genellikle T11 ve L3 vertebra seviyeleri arasında meydana gelir (Dewey ve ark., 2016; Freeman ve Ives, 2020). T12-T13 ve T13-L1 diskleri, küçük cins köpeklerde tip I disk ekstrüzyonlarının meydana geldiği en yaygın yerlerdir. Daha büyük köpeklerde, L1-L2 ve L2-L3 disk aralıkları, tip I ekstrüzyonların en yaygın bölgeleridir. L4-L5 intervertebral disk aralığı, kedilerde torakolomber disk ekstrüzyonunun en yaygın bölgesi gibi görünmektedir (Dewey ve ark., 2016). Torakolumbar ekstrüzyonlar daha sıklıkla değişen derecelerde nörolojik defisit ve görünüşe göre daha az şiddetli ağrı ile kendini gösterir (Freeman ve Ives, 2020)

## 2.2. Hansen Tip II Disk Hastalığı

Hansen, kondrodistrofik olmayan köpeklerde yaş ilerledikçe diskin yavaş bir olgunlaşmaya uğradığını, böylece kollajen içeriğinin arttığını

ve notokordal hücrelerin daha fazla fibrosit benzeri hale geldiđini, bu sürecin fibroid metaplazi olarak adlandırıldıđını bildirdi (Fenn ve ark., 2020). İntervertebral disk protrüzyonu (Hansen tip II olarak bilinir) tipik olarak fibroid dejenerasyonu ile ilişkilidir ve annulus fibrosusun kısmi olarak yırtılması, zayıflaması ve nükleus pulposusun vertebral kanala doğru çıkıntı yapması ile karakterizedir (Brisson, 2010). Hansen tip II disk protrüzyonu genellikle kronik, ilerleyici bir şekilde ortaya çıkar, bazen ağrılı ve genellikle simetriktir (Freeman ve Ives, 2020). Büyük ırk, kondrodistrofik olmayan köpekler (Dewey ve ark., 2016) özellikle Alman çoban köpekleri, Labrador Retrieverler, Dalmaçya, Doberman gibi ırklarda görülür (Freeman ve Ives, 2020). Genellikle yaşlı hayvanlarda (>5 yaş) ortaya çıkar (Dewey ve ark., 2016). İlerleyici tetra veya paraprezi ile proprioseptif ataksi gibi belirtiler olur (Freeman ve Ives, 2020).

Tip II servikal disk hastalığı, klinik olarak kayda deęer boyun ağrısına neden olabilir (Bach, 2023), ancak nadiren tip I servikal disk hastalığında karşılaşılan dereceye kadar olur. Tip II servikal disk hastalığı genellikle yaşlı ilerleyen paraziye neden olur. Bu, izole bir süreç olarak veya servikal spondilomyelopatinin (CSM) bir bileşeni olarak ortaya çıkabilir (Dewey ve ark., 2016)

Tip II torakolumbar disk protrüzyonları tipik olarak, genellikle bir dereceye kadar sırt ağrısı ile birlikte ilerleyici paraprezi belirtilerine neden olur. L7–S1 diskinin protrüzyonu genellikle dejeneratif lumbosakral stenozun bir bileşenidir (Dewey ve ark., 2016)

### **2.3. Akut Non-Kompresif Nükleus Pulposus Ekstrüzyonu (ANNPE)**

Akut non-kompresif nükleus pulposus ekstrüzyonu, rezidüel spinal kord basısı olmaksızın dejeneratif olmayan veya minimal dejeneratif nükleus pulposusun ani ekstrüzyonu ile karakterize edilir. Bu durum yıllar boyunca Hansen tip III intervertebral disk herniasyonu (Hansen rapor etmemiş olsa da), travmatik intervertebral disk ekstrüzyonu, intervertebral disk patlaması, füze diskleri ve yüksek hızlı düşük hacimli intervertebral disk ekstrüzyonu gibi çeşitli terimlerle rapor edilmiştir (da Costa ve ark., 2020). Akut non-kompresif nükleus pulposus ekstrüzyonu genellikle perakut bir şekilde meydana gelir ilerleyici deęil, başlangıçta ağrılı ama hızla ağrısız hale gelir genellikle asimetric şekilde seyredir. Her yaş ve ırkta köpek etkilenebilir. Border Colli ırkı köpekler en çok etkilenen ırklardır. Orta veya şiddetli nörolojik defisitler, başlangıcından sonraki 24 saat içinde ağrısız ve sıklıkla deęişken bir oranda düzelmektedir (Freeman ve Ives, 2020)

### 3. Manyetik Rezonans Görüntüleme

#### 3.1. Pozisyonlama

Hastalar genellikle sırt üstü yatar pozisyonda yatırılır. Sagittal görüntülerde birden fazla intervertebral bölgenin karşılaştırılmasına olanak sağlamak için düz bir vertebra hizalaması elde etmek son derece önemlidir. Kum torbaları ve köpük takozlar bu amaç için çok kullanışlıdır (İnglez ve ark., 2018).

#### 3.2. Sekanslar

Sekans ve düzlem tercihlerinde farklılıklar olsa da, genellikle hem sagittal hem de transvers düzlemde T2 ağırlıklı ve T1 ağırlıklı görüntülerin rutin olması gerektiği kabul edilir. Kontrast sonrası T1 ağırlıklı görüntüler, rutin olarak kullanılsa da, bir çalışmada intervertebral disk ekstrüzyonunun yerini ve tarafını belirleme yeteneğini arttırdığı bildirilmiştir. Ultra hızlı ağır T2 ağırlıklı, kısa T1 inversiyon geri kazanımı (STIR) ve gradyan eko sekansları (GRE, T2\* veya hızlı alan ekosu-FFE olarak da bilinir) da rutin olarak elde edilmektedir (Housley ve ark., 2017). Geçici olarak “myelo-MRG” veya HASTE (Half-Fourier edinimi tek çekimli turbo spin eko) görüntüleri olarak da adlandırılan ağır T2 ağırlıklı görüntüler, beyin omurilik sıvısı ve ilgili alanı hızlı bir şekilde tanımlamak için kullanılabilir. Bunlar çok hızlı sekanslardır, bu nedenle manyetik rezonans görüntüleme de spinal protokollere ek olarak alınabilirler, ancak iki çalışma kompresif intervertebral disk herniasyonunda lezyonların tanımlanması için sagittal T2 ağırlıklı görüntüler kadar güvenilir olmadıklarını göstermiştir. Akut ve kronik intervertebral disk hastalığı vakalarını ayırt etmede ve ilerleyici miyelomalazinin bir öngörücüsü olarak faydalıdır (da Costa ve ark., 2020).

#### 3.3. İntervertebral Disk Dejenerasyonunun Manyetik Rezonans Görüntülenmesi

Manyetik rezonans görüntüleme, intervertebral disk hastalığının net bir şekilde görüntülenmesini sağlar. İntervertebral diskin normal nükleus pulposusu, sagittal T2-ağırlıklı görüntülerde hiperintens elips bir alan olarak görünür. Normal hidratlı nükleus pulposus, annulus fibrozise kıyasla aşırı yoğun bir sinyale sahiptir (Gavin ve Bagley, 2009). İntervertebral disk dejenerasyonu, sinyal yoğunluğunda bir azalmaya yol açar ve dejener disk, çevreleyen annulus fibrosus’a göre izointens ile hipointens hale gelir. Nükleus pulposus’un T2 sinyalinin hiperintensitesi, proteoglikan konsantrasyonu ile ilişkilidir, ancak su veya kollajen konsantrasyonu ile ilişkili değildir. Manyetik rezonans görüntüleme aynı zamanda spinal kordun görselleştirilmesine izin verir, bu da birden fazla bölge etkilendiğinde karşılaştırmayı kolaylaştırır (Dewey ve ark., 2016).

### 3.4. İntervertebral Disk Ekstrüzyonunun Manyetik Rezonans Görüntülenmesi

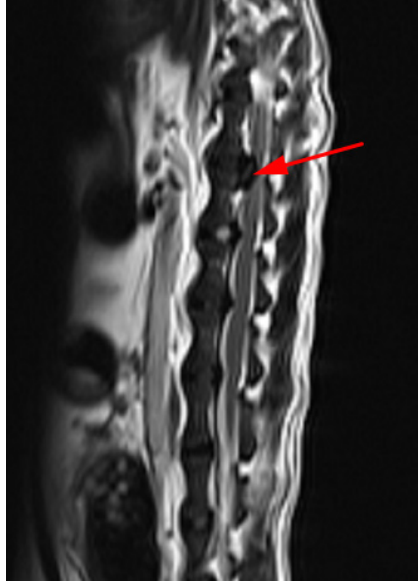
İntervertebral disk ekstrüzyonunun manyetik rezonans görüntüleme özellikleri arasında spinal kordun intervertebral disk aralığı üzerinde veya yakınında ekstradural olarak kompresyonu yer alır. Ekstrüde materyalin neden olduğu bu kitle etkisi, T2 aęırlıklı görüntülerde subaraknoid ve epidural boşluklarla ilişkili hiperintens sinyalin yer deęiřtirmesi veya kaybı olarak görülen spinal kordun kompresyonuna ve/veya yer deęiřtirmesine neden olur (Beřaltı ve ark., 2006). Manyetik rezonans görüntülemesinde spinal kord parankimi ile karşılaştırıldığında, T1 aęırlıklı ve T2 aęırlıklı görüntülerde ekstrüde dejenere nükleus pulposus materyali genellikle epidural boşlukta hipointens bir kitle olarak görülür (Albertini ve ark., 2023) (Şekil 1) (Şekil 2).

Akut torakolomber disk ekstrüzyonu olan köpeklerde, T2 aęırlıklı görüntülerde spinal kordda hiperintensite alanları görülebilir (da Costa ve ark., 2020). T2 aęırlıklı görüntülerde tanımlanan intramedüller hiperintensite nekroz, miyelomalazi, intramedüller kanama, inflamasyon ve ödem ile ilişkilendirilmiştir (Albertini ve ark., 2023; Olby ve ark., 2020).

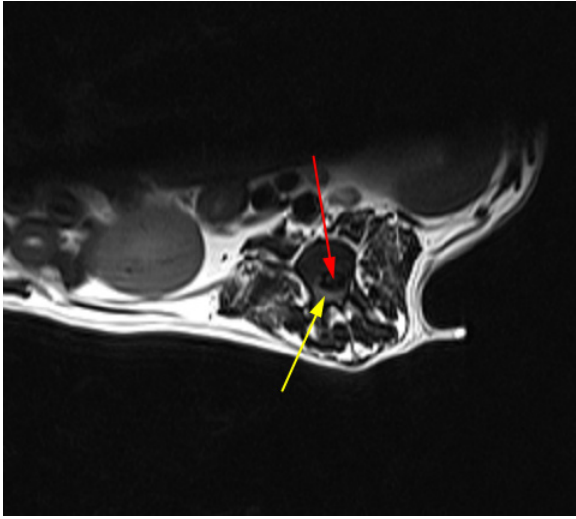
İntervertebral disk ekstrüzyonu ile ilişkili epidural kanama, sinyal yokluğu da dahil olmak üzere çok çeřitli sinyal yoğunluklarına neden olabilir, dolayısıyla intervertebral disk ekstrüzyonu tanısı tek bir sinyal yoğunluğu modeline dayanmamalıdır (da Costa ve ark., 2020) Gradyan eko sekansları kanamanın varlığını doğrulayabilir (Martin-Vaquero ve ark., 2014) Çoęu zaman, herniye intervertebral disk materyali ve kanama kombinasyonu, T2 aęırlıklı manyetik rezonans görüntülerinde sıklıkla heterojen sinyal yoğunluęuna neden olur (Gavin ve Bagley, 2009).

Lateral disk ekstrüzyonu vakalarında, özellikle de herniye disk materyali intervertebral foramen içinde veya lateralindeyse, lezyonun yeri miyelografi ile belirlenemeyebilir. Ancak bu durumlarda dejeneratif disk genellikle T2-sagittal manyetik rezonans görüntüsünde azalmıř sinyal yoğunluğu ve anormal şekilli (daha küçük) nükleus pulposus olarak tanımlanabilir. Transvers (aksial) görüntü genellikle lateral olarak çıkıntı yapan diskin sinir köküne bası yaptığını doğrular (Gavin ve Bagley, 2009).

Bir çalışmada intervertebral disk ekstrüzyonu olan köpeklerin %36'sında paravertebral kas sinyal deęişiklikleri görülmüřtür. Bu deęişiklikler, T2 aęırlıklı görüntülemesinde hiperintens ve T1 aęırlıklı görüntülemesinde izo veya hipointens olan ve en iyi T2 aęırlıklı yaę baskılanmış sekanslarda görüntülenen ödemli bir patern ile karakterize edilir (da Costa ve ark., 2020; Trampus ve ark., 2018).



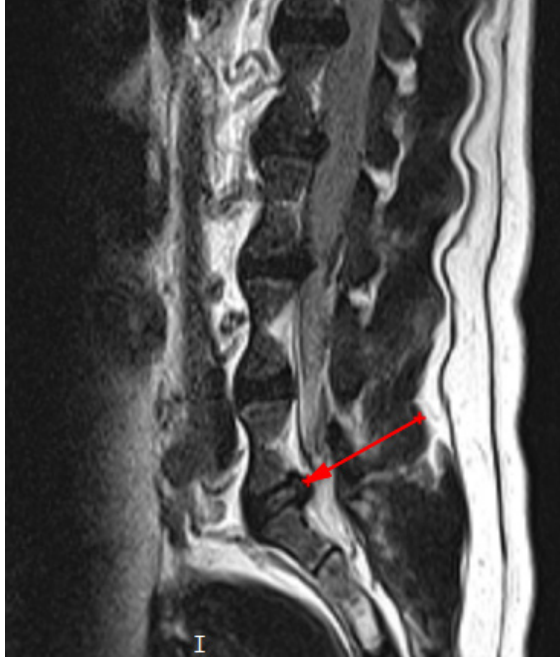**Şekil 1.** Hansen tip I disk hernisi. T2 ağırlıklı görüntülemeye sagittal düzlemde görülen hipointens disk materyali (kırmızı ok) ve spinal kordda meydana gelen kitle etkisi.



**Şekil 2.** Hansen Tip I disk hernisi. T2 ağırlıklı görüntülemeye transvers kesitte görülen ekstrüde disk materyali. Ekstrüde disk (kırmızı ok), spinal kord (sarı ok).

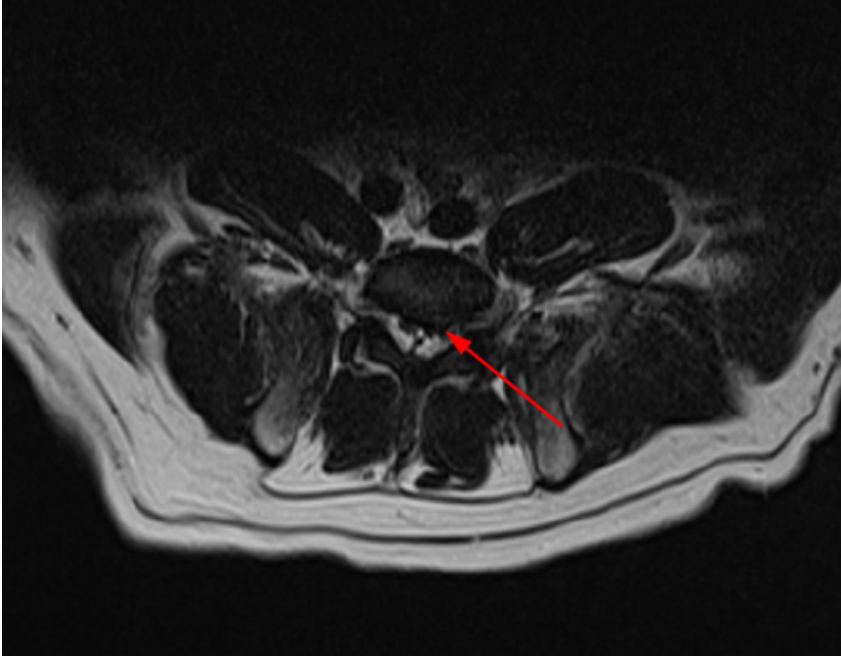
### 3.5. İntervertebral Disk Protrüzyonunun Manyetik Rezonans Görüntülenmesi

Lateralize intervertebral disk herniasyonu yerine orta hat intervertebral disk herniasyonu intervertebral disk protrüzyonu tanısı ile ilişkilendirilmiştir. Nükleus pulposusun hiperintens sinyalinin tamamen kaybolması yerine kısmen kaybolması intervertebral disk protrüzyonu tanısı ile ilişkilendirilmiştir. Kronik intervertebral disk herniasyonu olan hayvanlarda yaygın bir manyetik rezonans görüntüleme bulgusu, spinal kord basısı bölgesinde fokal T2 aęırlıklı intraparankimal intensite deęişiklikleridir (da Costa ve ark., 2020). Bazen ve özellikle daha kronik intervertebral disk ekstrüzyon veya protrüzyonuyla, spinal kanal içindeki veya çevresindeki intervertebral disk materyali intravenöz kontrast madde uygulamasını takiben kontrast artışı gösterebilir. Kontrast artışı büyük olasılıkla ekstrüde olan veya protrüde disk materyalindeki artan vaskülarizasyona ve/veya ilişkili inflamasyona baęlıdır. Bazı durumlarda, intervertebral disk materyalinin çevresel kenarlarında kontrast artışı meydana gelecektir (“halka geliştirme”). Spinal tümörler gibi kontrast artışı gösteren dięer hastalık süreçlerinin yanlış teşhisini önlemek için intervertebral disk hernisinin bu özelliğinin tanınması önemlidir (Gavin ve Bagley, 2009).



**Şekil 3.** Hansen tip II disk fitiđı. T2 aęırlıklı görüntülemelerde sagittal kesitte protrüde disk materyali ve intensitesi tamamen kaybolmayan intervertebral disk (kırmızı ok).





**Şekil 4.** Hansen tip II disk fitiği. T2 ağırlıklı görüntülemelerde transvers kesitte görülen protrüde disk (kırmızı ok).

### 3.6. Akut Non-Kompresif Nükleus Pulposus Ekstrüzyonu Manyetik Rezonans Görüntülenmesi

Fokal intramedüller, genellikle iyi sınırlı, spinal kordda T2 ağırlıklı görüntülemelerde hiperintensite (De Risio ve ark., 2009; Fenn ve ark., 2020), tipik olarak T1 ağırlıklı görüntülemelerde izointensite mevcuttur. Lezyon intervertebral disk alanı üzerinde yerleşmiştir ve sıklıkla lateralizedir (De Risio ve ark., 2009). Nükleus pulposus homojen bir T2 ağırlıklı hiperintens sinyale ve azalmış bir hacme sahiptir (De Risio ve ark., 2009; Fenn ve ark., 2020). Etkilenen intervertebral disk alanının dorsalinde az miktarda ekstradural materyal vardır ve spinal kord kompresyonu minimal düzeydedir veya hiç yoktur (De Risio ve ark., 2009). Daha az sıklıkla gözlemlenen diğer manyetik rezonans görüntüleme değişiklikleri arasında annulus fibrosusun dorsal kısmında bir yarık yer alabilir. Gadolinyum bazlı kontrastın intravenöz uygulanmasından sonra meninkslerde veya epidural materyalde hafif lokal kontrastlanma rapor edilmiştir, ancak bu genellikle mevcut değildir (da Costa ve ark., 2020). Ayrıca intervertebral disk ekstrüzyonu olan köpeklerde daha sık görülmekle birlikte, ANNPE'li köpeklerde de zaman zaman paravertebral kaslarda sinyal değişiklikleri de görülebilmektedir (Trampus ve ark., 2018).



### 3.7. İntradural/Ekstramedüller Disk Ekstrüzyonunun Manyetik Rezonans Görüntülenmesi

Beşeri tıpta, intradural/ekstramedüller disk ekstrüzyonlarını ile normal ekstradural disk ekstrüzyonlarını ayırt etmeye yardımcı olabilecek spesifik manyetik rezonans görüntüleme bulgularını veya özelliklerini arařtıran birkaç çalışma ve vaka serisi/raporu bulunmaktadır Bunlar şunlardır: (A) Disk ekstrüzyonu ile araknoid duradan sıyrılırken dura ve araknoid tabakaların bölünmesi olarak tanımlanan “Y işareti” (“Y” olarak görünür); (B) Kontrast madde enjeksiyonundan sonra periferik halka artışı ile keskin kenarlı ve gaga benzeri şekilli lezyon olarak tanımlanan “Gaga işareti”; (C) Posterior longitudinal ligamanın devamlılıęının aniden kaybı; (D) Ekstrüde edilen materyalin periferik artışı. Dura ile araknoid arasında disk materyali bulunduęunda, subdural boşlukta materyalin bulunması nedeniyle dura ve araknoid hattı iki çizgiye ayrılarak “Y” görünümü verir. Beşeri tıpta bu manyetik rezonans görüntüleme özellięi, araknoidin disk herniasyonu tarafından duradan soyulması nedeniyle intradural/ekstramedüller disk ekstrüzyonunun bir göstergesi olarak bildirilmiştir ve bu, köpeklerde yapılan bir çalışma ile uyumlu bulunmuştur (Casado ve ark., 2020).

## KAYNAKLAR

1. **Inglez de Souza MCCM, Ryan R, Ter Haar G, Packer RMA, Volk HA, De Decker S (2018).** Evaluation of the influence of kyphosis and scoliosis on intervertebral disc extrusion in French bulldogs. *BMC Vet Res.*, **14(1)**, 5.
2. **Housley D, Caine A, Cherubini G, Taeymans O (2017).** Evaluation of T2-weighted versus short tau inversion recovery sagittal sequences in the identification and localization of canine intervertebral disc extrusion with low-field magnetic resonance imaging. *Vet Radiol Ultrasound.*, **58(4)**, 433-443.
3. **Besalti O, Pekcan Z, Sirin YS, Erbas G (2006).** Magnetic resonance imaging findings in dogs with thoracolumbar intervertebral disk disease: 69 cases (1997-2005). *J Am Vet Med Assoc.*, **228**, 902-908.
4. **Martin-Vaquero P, da Costa RC (2014).** Magnetic resonance imaging features of Great Danes with and without clinical signs of cervical spondylomyelopathy. *J Am Vet Med Assoc.*, **245(4)**, 393-400.
5. **Trampus P, Goepfert C, Welle M, Henke D, Forterre F, Schweizer-Gorgas D (2018).** Magnetic resonance imaging signal alterations in paraspinal muscles in dogs with acute thoracolumbar intervertebral disk extrusion. *Front Vet Sci.*, **5**, 16.
6. **De Risio L, Adams V, Dennis R, McConnell FJ (2009).** Association of clinical and magnetic resonance imaging findings with outcome in dogs with presumptive acute noncompressive nucleus pulposus extrusion: 42 cases (2000-2007). *J Am Vet Med Assoc.*, **234(4)**, 495-504.
7. **Brisson BA (2010).** Intervertebral Disc Disease in Dogs. *Vet Clin Small Anim.*, **40**, 829-858.
8. **Fenn J, Olby N and Sci C (2020).** Classification of intervertebral disc disease. *Front. Vet. Sci.*, **7**, 707.
9. **Rosenblatt AJ, Bottema CKD, Hill PB (2014).** Radiographic scoring for intervertebral disc calcification in the Dachshund. *The Veterinary Journal.*, **200**, 355-361.
10. **Deards E, Clements DN, Schwarz T (2019).** MRI signal changes and their association with intervertebral disc disease in canine vertebral endplates. *Irish Veterinary Journal.*, **72**, 12.
11. **Casado D, Fernandes R, Lourinho F, Gonçalves R, Clark R, Violini F, Carrera I (2020).** Magnetic resonance imaging features of canine intradural/extramedullary intervertebral disc extrusion in seven cases. *Front. Vet. Sci.*, **9**, 1003042.
12. **Bach FS, Mai W, Weber LFS, Junior JAV, de Oliveira LB, Ferreira FB (2023).** Association between spinal cord compression ratio in magnetic resonance imaging, initial neurological status, and recovery after ventral slot in 57 dogs with cervical disc extrusion. *Front. Vet. Sci.*, **9**, 1029127.

13. **Albertini GM, Stabile F, Marsh O, Uriarte A (2023).** Clinical, magnetic resonance imaging, surgical features and comparison of surgically treated intervertebral disc extrusion in French bulldogs. *Front. Vet. Sci.*, **10**, 1230280.
14. **Da Costa RM, De Decker S, Lewis MJ, Volk H, Cansort C (2020).** Diagnostic imaging in intervertebral disc disease. *Front. Vet. Sci.*, **7**, 782.
15. **Gavin PR, Bagley RS (2009).** Diagnosis of Spinal Disease. Bagley RS, Gavin PR, Holmes SP. (Eds), Practical Small Animal MRI, 1st edition, Wiley-Blackwell, USA, p:123-226.
16. **Freeman PM, Ives E (2020).** A Practical Approach to Neurology for the Small Animal Practitioner, 1st edition, Wiley-Blackwell, USA, p: 329-371.
17. **Dewey CM, da Costa RC, Ducote JM (2016).** Neurodiagnostics. DEWEY CM, da COSTA RC. (Eds). Practical Guide to Canine and Feline Neurology, 3rd edition, Wiley-Blackwell, USA, p:61-186.
18. **Wisner E, Zwingenberger A (2015).** Atlas of Small Animal CT and MRI. , 1st edition, Wiley-Blackwell, USA, p: 279-376.



# BÖLÜM 3

## TREATMENT METHODS OF PERIPHERAL NERVE INJURIES

*Mehmet Nur ÇETİN<sup>1</sup>*

*Yusuf Sinan ŞİRİN<sup>2</sup>*

*Batuhan NEYSE<sup>3</sup>*

1 Arş. Gör. Mehmet Nur ÇETİN, Burdur Mehmet Akif Ersoy Üniversitesi Veteriner Fakültesi, Cerrahi ABD, ORCID ID: 0000-0003-2610-8477

2 Dr. Öğr. Üyesi Yusuf Sinan ŞİRİN, Burdur Mehmet Akif Ersoy Üniversitesi Veteriner Fakültesi, Cerrahi ABD, ORCID ID: 0000-0003-1322-7290

3 Veteriner Hekim Batuhan NEYSE, Burdur Mehmet Akif Ersoy Üniversitesi Sağlık Bilimleri Enstitüsü, ORCID ID: 0000-0001-6862-482X

## **1. Introduction**

Different types and degrees of nerve lesions in peripheral nerves can be caused by inflammatory, traumatic, metabolic, toxic, genetic and neoplastic diseases (1). Multiple types of injuries affecting the peripheral nervous system can lead to impaired nerve conduction and motor-sensory function as well as changes in skeletal muscle performance. Following injury to the peripheral nervous system, the normal function of several components corresponding to the injured nerve is altered; for example, the function of an injured nerve may change from transmitting signals to growth and repair (2). In recent years, peripheral nerve surgery has advanced significantly (3). The surgical treatment strategy depends on the type and level of injury. Primary direct end-to-end microsurgical epineural nerve repair remains the gold standard for surgical treatment and provides the ideal environment for direct nerve repair, blood supply and soft tissue repair (4,5). Primary microsurgical nerve repair involves tension-free, end-to-end coaptation of the nerve endings after adequate mobilization of the proximal and distal roots. However, primary repair is usually only possible in cases of recent nerve lacerations with minimal space and neuronal tissue loss (6,7). Other end-to-end microsurgical methods include group fascicular repair and fascicular repair (5). When tension-free primary nerve repair is not possible, autogenous nerve grafting is considered the gold standard for repair of nerve gaps (7). In general, a nerve gap larger than 2.5 cm requires nerve grafting (8). Similar to the distal nerve segment, an autograft provides a prepared schwann cell-laden scaffold for regeneration of axons exiting the proximal nerve (9). The use of biological or artificial nerve conduits or the application of nerve transfers are also viable alternatives (7,3). Following nerve repair, nerve regeneration is the goal. Current research aims to accelerate nerve regeneration using pharmacologic agents and growth factors, stem cell-based therapies (stem cell-derived schwann cells) and bioengineered nerve canals (10).

## **2. Treatment Methods of Peripheral Nerve Injuries**

### **2.1. Nerve Suture Methods**

Various techniques focusing on peripheral nerve suturing have been described over the years. The three most commonly used micro-suturing techniques for peripheral nerves are epineural, fascicular, and epi-perineural sutures (11).

### **2.1.1. End-to-End Nerve Repair Techniques**

#### **Epineural Suture:**

Epineural repair is a technique commonly used in partial injuries with good fascicle alignment following damage to the proximal part of the nerves without loss of nerve tissue (12). Sutures pass through the epineurium at both ends (11, 13, 14). The main aim of epineural repair is to ensure continuity of the nerve roots without tension and with proper fascicular alignment (15). Correct fascicle positioning can be confirmed by the continuity of nerve surface structures such as blood vessels (*vasa nervorum*) within the epineurium (16, 17). Nerve repair is performed using an 8- or 9-0 nylon non-absorbable suture (12). Nerve repair is performed by first placing two guiding lateral sutures 180 degrees apart in the epineurium to prevent rotational displacement during mobilization (18). The suture is placed proximally and distally to the epineurium and tied. After the lateral sutures are tied, the suture extensions can be held with an instrument such as a thin hemostat, thus facilitating the return of the nerve for coaptation of the posterior wall. The lateral edges of the stumps are slightly widened so that the proximal and distal epineural edges clearly interlock. As the suture needle passes through the epineural sheath, a small amount of deeper structure (internal epineurium) is usually present within the suture so that fascicular coaptation is properly maintained. The epineurium should not be tied so tightly that it leads to mismatch, misalignment, or protrusion of the fascicles. This can be avoided by leaving a small gap between a suture and the epineurium held together. A minimum number (usually 4 to 8) of epineural sutures are placed to ensure correct coaptation of the nerve roots. Most polyfascicular nerves can be repaired with direct epineural repair. If nerve repair cannot be performed with 8-0 sutures due to distraction from the repair site, it suggests that the tension in the suture line is too great for direct repair. Postoperative distraction of the repair site can contribute greatly to failure and should be avoided. Therefore, if the gap is large, a nerve graft is required without creating significant tension at the repair site, and the results may be better than direct repair. If the gap is small (a few cm or less), direct suture repairs work very well (12). Alternatively, fibrin glue can be used instead of standard nylon sutures (19).

#### **Fascicular Suture:**

The fascicular suturing of peripheral nerves was first introduced by Sunderland and Hakstian. The idea is to suture the fascicle to minimize the possibility of misdirection. It is a more challenging technique compared to epineural suturing, with a longer operative time and more tissue reaction at the suture site (11). In fascicular repair, sutures are placed in the perineu-

rium. This technique requires dissection of the interfascicular epineurium and separation of the fascicles (13, 15). The proximal and distal stumps are paired with the corresponding fascicles. Two or three 10-0, 11-0 sutures placed 120 to 180 degrees apart along the perineurium are usually sufficient for each fascicle. Suture placement is performed under high magnification, taking care to include only the perineurium and avoid endoneurial content. The knot should not be tied tightly, as this causes lateral protrusion of the interfascicular contents. If excessive tension is placed on the perineurium, the spiral bands of the fontanin are lost. It has been suggested that these nerve bands maintain proper fascicular structure and allow tolerable tensile deformation by maintaining the elasticity of the perineurium. If this band disappears, the surgeon should re-examine the nerve roots to eliminate tension at the repair site. Individual fascicles can be repaired with the fascicular repair technique. Fascicular repair is more easily and appropriately achieved in the oligofascicular and monofascicular nerves. Therefore, it is especially useful in some distal median and ulnar nerve repairs where the motor and sensory fascicles can be well recognized. In this case, a fascicular repair may be appropriate, especially if the individual fascicles can be properly paired and aligned (12). Both fascicular grouping and fascicular repair provide better fascicular alignment, reducing misdirection of regenerating axons (20); however, the additional dissection and greater number of sutures required compared to epineural repair may result in increased intraneural scarring and impaired intraneural blood flow (21, 16).

### **Grouped Fascicular Sutures:**

Grouped fascicle repair is best applied in crushed nerve injury or delayed nerve repair requiring amputation of nerve endings, especially in mixed nerves where matching fascicle groups can be easily identified (15). The connection of matching fascicle groups is accomplished by placing sutures in the interfascicular epineurium (17). The external epineurium is cut back, and adjacent fascicle groups are gently isolated. Identification and separation of fascicle groups can be difficult in damaged tissue. Therefore, damaged nerve endings should be debrided until normal fascicle groups are visible. The fascicle groups are dissected, the proximal and distal ends are aligned, and then sutured together by placing an 8-0 to 10-0 suture across the interfascicular epineurium. Two to three sutures are usually used for each fascicle group. Again, the number of sutures should be minimized, and the suture line should be tension-free to prevent scarring. Since the inner epineurium is not as strong as the outer epineurium, it is very important to avoid tension at the repair site. If tension is present, nerve grafting is indicated. Grouped fascicular repair has many advantages over fascicular suture repair. The interfascicular anatomical arrangement of the nerve is more likely to be preserved as there is no manipulation within the interfasc-



cicular epineurium. The physiologic environment (blood-nerve barrier) is less affected as there is less direct damage to the perineurium. Scar formation is reduced, and the procedure requires less time (12).

### **Epineural Sheath Neurography:**

Another possibility for direct nerve repair is epineural sheath neurography. The technique, described by Snyder in 1974, was originally developed to minimize or prevent neuroma formation at the repair site and to facilitate nerve regeneration (22, 23). The epineural sheath is formed from the epineurium covering the coaptated nerve endings (24). In this technique, the epineurium covering the distal stump is reversed, and a 2 mm nerve segment is resected. The epineural sheath is pulled over the proximal nerve end and sutured to the epineurium 2 mm proximal to the coaptation site with two 10-0 sutures (22). The epineural sheath provides a good environment for axons to grow and a biological chamber for axoplasmic fluid leakage from the cut nerve endings (25). The sheath prevents fascicles from protruding from the suture line and facilitates axonal regrowth by preventing the nerve from coming into contact with scars or fibrotic tissues around the coaptation site (24).

### **2.1.2. End-to-Side Nerve Repair**

End-to-side nerve repair is a surgical technique in which the distal end of a severed nerve is attached to the lateral side of an adjacent nerve, with or without the creation of an epineural window (26, 27). This may be an alternative to nerve grafting when a peripheral nerve injury presents with a long segmental defect, provided that the functional outcome of an equal-length nerve graft would be poor and an adjacent uninjured nerve is nearby (28). End-to-side nerve repair is a potential strategy for the treatment of nerve lesions without usable proximal nerve stumps (29–31). The basic concept of end-to-side nerve repair is based on achieving nerve fiber regeneration along the distal stump of a severed nerve by inducing collateral axonal sprouting from an adjacent healthy nerve (32). The proximal end of the distal portion of the injured nerve is refreshed by serial incisions with a sharp scalpel until a healthy-looking cut surface is visible. An intact and nearby compatible nerve is selected to act as the donor nerve. An epineural window is created lateral to the donor nerve in the same plane as the approaching recipient nerve. Care is taken not to damage any axons in the donor nerve. The recipient nerve is sutured to the epineural window using four 8-0 prolene sutures; there should be no tension on the suture line, and twisting of the nerve should be avoided (33). The tibial nerve is most commonly coaptated to the peroneal or sural nerve, and the ulnar nerve is most commonly coaptated to the musculocutaneous nerve (34).

### 2.1.3. Side-to-Side Nerve Repair

Side-to-side neurorrhaphy was first developed in 1994 (35). Laboratory studies show that this method effectively prevents muscle atrophy (36). Distal side-to-side anastomosis has been shown to have clinically regenerative potential in the treatment of proximal nerve injuries (37). First, a relatively normal nerve root is identified as close as possible to the injured nerve to serve as the “donor” nerve. This donor nerve is then pulled towards the injured nerve (recipient nerve), and the two nerves are placed side by side in a suitable segment. Depending on the thickness of the nerve, 1 to 2 cm long incisions are made in the epineurium and partial perineurium on adjacent sides, and the cut epineurium and partial perineurium are sutured side by side with 9-0 to 11-0 monofilament nylon and microsurgical instruments. For example, if the L4 and L5 lumbar roots are injured in humans, the common femoral nerve is selected for side-to-side neurorrhaphy in the lower thigh. If the lower trunk of the brachial plexus is injured, the ulnar and median nerves are selected for side-by-side neurorrhaphy (35).

### 2.1.4. Reverse End-to-Side Nerve Repair

The reverse end-to-end neuroraphy model was described in 2005 (38). In certain situations, the recipient nerve may suffer a continuity injury, and complete sacrifice of the remaining axons may not be desirable. In reverse end-to-end neuroraphy, the recipient and donor nerves are different from a standard end-to-end repair (39). The donor nerve is transected, and the proximal end is sutured to the epineural window of the intact recipient nerve. Axons sprout from the severed proximal donor nerve next to the intact recipient nerve and then innervate the appropriate end organs. This is advantageous considering that the recipient nerve is only partially injured (40).

## 2.2. Nerve Graft Methods

Free nerve grafting was first attempted by Albert in 1876, and nerve grafting has been recognized as a salvage procedure with a very low chance of success (41). Nerve grafts are applied to close the gap between both ends of an affected peripheral nerve that cannot be approximated without tension (42). Nerve grafts fill the gap, guide regeneration, and protect the axons from the surrounding scar tissue (43). Nerve grafts are divided into three categories: heterografts, homografts, and autografts (44). Heterografts have not been successful (45), and homografts are limited by the immunologic response of the patient. However, homografts are being extensively studied and are approaching clinical application (46). The best choice is an autograft, which is a nerve section from another part of the body (10). Autografts both provide a canal with a basal lamina structure and preserve

Schwann cells, which provide an excellent scaffold for nerve regeneration (47–49). However, unavoidable disadvantages include the limited number of available nerve graft materials and permanent loss of donor nerve function (10), requiring a second operation to obtain the donor nerve (50). The nerve grafting technique has evolved from trunk grafts, cable grafts, and pedicled nerve grafts to interfascicular nerve grafts (11, 47). It has been suggested that the ideal nerve graft should contain certain characteristics: it should be available in large quantities, consist of a stroma with the structure and mechanical properties of an endoneurium, contain capillaries, a few fibroblasts, and a large number of Schwann cells arising from the nerve to be repaired (41). Nerve grafts should be cut 10–20% longer than the calculated length (4); it is well known that grafts shrink (45). The grafts are attached to the fascicles with 10-0 sutures (one or two sutures). There should be no tension at the distal and proximal ends. Vascularization of the nerve graft begins on the third postoperative day. Grafts larger than 5 mm in diameter are difficult to revascularize and deteriorate due to central necrosis. Therefore, the ideal graft diameter is 2–3 mm (18).

### **2.2.1. Autograft**

Each donor nerve segment used to close a gap is cut long enough to avoid tension when secured to the proximal and distal roots of the cut nerve with a single 7-0 suture. The first graft is fixed at the six o'clock position, and successive grafts are placed at the edges of the gap until they reach the 12 o'clock position. If it is necessary to fill the center of the cavity, the required number of free grafts are placed within the borders of the fixed grafts, with the ends resting against the stump. After this step, the 12 o'clock graft is sutured in place. The junctions of the grafts and the nerve stumps are closed with a 1 cm-long, loosely placed silastic tube. In this way, axon passage sites are protected against invasion by external connective tissue, while the viability of the grafts is maintained until internal capillary circulation is re-established by the diffusion of extracellular fluids accumulated in the wound (51).

### **2.2.2. Allograft**

Nerve allografts are one of the alternatives in the treatment of peripheral nerve defects (43). They have the same structure as the peripheral nerve (50) and therefore provide better adhesion and support to regenerated axons (43, 52). Nerve allografts can be used in destructive or segmental injuries of the peripheral nerve and can provide live donor schwann cells. They can close a nerve gap up to 7 cm in length and appear to be more efficient than nerve conduits due to the neurotropic effect they provide (11). Although they provide an easily available graft without donor site morbidity, the side

effects of immunosuppression should be seriously considered (43). Like all tissue allotransplantation, nerve allografts require systemic immunosuppression; the associated morbidity of immunomodulatory therapy limits the widespread application of nerve allografting. Several techniques (e.g., cold preservation, irradiation, and lyophilization) have been described to reduce nerve allograft antigenicity (3). However, in recent years, non-immunogenic nerve allografts have been used with promising results (11). Furthermore, despite the morbidity of immunosuppressive therapy, the commonly used immunosuppressive agent FK-506 (Tacrolimus) has been shown to enhance neuronal regeneration (53). The combination of FK-506 with cold preservation of allografts has produced reliable, robust clinical results (54).

### 2.3. Nerve Ducts

Tubulization provides a canal through which the proximal nerve end grows to fuse with the distal end (8). The proximal and distal nerve roots are inserted into each end of the tube, anchored in place with one or two epineural sutures (55). Theoretical advantages include prevention of scar tissue ingrowth and growth of axonal sprouts into non-nerve regions, and prolonged delivery of exogenous neurotrophic factors as they become better available (8). The rate of degradation of nerve canals is also very important because a high rate leads to swelling and inflammation, whereas a low rate can cause chronic immune rejection (11). The use of nerve ducts is limited to defects up to 3 cm (3). There are synthetic nerve conduits, which are divided into biologic autologous nerve conduits, non-degradable ones, and degradable ones. Biological nerve conduits are usually autologous arteries, veins, and muscles. These can also be isotype variants, heterogeneous collagen tubes, muscle basal lamina, and human amniotic membrane (56, 57). These materials have the advantage of being degraded into harmless products after nerve regeneration. Synthetic, non-degradable nerve conduits are made of silicone, plastic, and polytetrafluoroethylene. Degradable nerve conduits are mostly composed of collagen, chitin, polyglycolic acid conduit, glycolide trimethylene carbonate conduit, polylactic acid conduit, polycarbolactone, polylacticoglycolide, natural collagen, and hydrogel (11). Evaluation of the soft tissues at the site of injury is a mandatory step to determine whether reconstruction should be performed before or in conjunction with nerve repair. The proximal and distal stumps of the nerve are approximated without tension to avoid torsion, which can change the direction of the fascicles in the two nerve stumps. Commercially available canals range from 1.5 mm to 10.0 mm in diameter. The channel chosen should be slightly larger than the diameter of the nerve. The technique for preparing the tube varies considerably according to the type of material used. In general, the tube is soaked in normal or heparinized isotonic water

before use. Once the correct size canal has been selected, the nerve tube is stabilized with separate sutures to the adjacent soft tissues and sutured in a U-shape over the tube. Stabilization of the tube facilitates the placement and suturing of the nerve roots at the tube ends. Both nerve roots are inserted 2 mm into each end of the tube and secured by means of two or three separate epineural sutures (9-0 or 10-0 nylon sutures) under adequate magnification. The technique for fixing the nerve endings to the tube is as follows: nylon is passed through the wall of the tube at least 1 mm from the tip. The suture is passed through the epineurium 2 to 3 mm inward and outward from the cut end. The suture is then passed through the tube wall, close to the point where the suture first entered. Finally, the nerve end is stretched over the nylon, gently inserted into the tube, and secured in place with a knot on the outside of the tube. The lumen of the canal is filled with sterile isotonic fluid to prevent blood products and clots from forming in the lumen. Some studies suggest using heparin instead of isotonic at this stage to reduce blood clot formation, which can inhibit axonal regeneration by blocking the advancing growth cone of the axon. Closure of well-vascularized soft tissues over the tube is critical. It provides uninterrupted wound healing (58).

### **2.3.1. Autogenous Biological Nerve Ducts**

#### **Skeletal Muscles**

The idea of using skeletal muscle fibers to guide regeneration across nerve gaps comes from the observation of the regular longitudinal alignment of muscle fibers and, in particular, their basal laminae. This is based on similarities between the basal laminae of muscle and the endoneural tubes of degenerating nerves (59, 60). Only a few clinical studies have been published reporting the use of muscle fiber grafts to repair nerve defects in patients. In a series of clinical papers published in the first half of the nineties, satisfactory functional recovery was reported in most patients after reconstruction of nerve defects up to 6 cm (61, 62). Most studies recommend an upper limit of 5 cm for the largest animal models (sheep femoral nerve) and 2 cm for the rat sciatic nerve (58).

#### **Blood Vessels**

Among the various different types of biological tubes that have so far been experimented with for bridging peripheral nerve gaps, those based on the use of blood vessels as a source of conduit material have undoubtedly been the most popular due to their wide availability in the human body. Already in 1891, Büngner was the first to test a blood vessel, namely an artery segment, to repair nerve gaps with a good regeneration result.

Although several other studies on the use of arteries as nerve guides were published in the following years, the clinical use of arteries for nerve tubulization is limited due to the difficulty of safely removing appropriately sized arteries in a patient. In 1909, Wrede was the first to describe the clinical use of vessels to repair nerve lesions with loss of substance and to report functional improvement after reconstruction of a 45 mm median nerve gap (57). In an experimental rabbit model, he determined that good axonal regrowth occurred in a 3 cm-long vascular nerve canal. The repair technique was venoneurorrhaphy (63). In this way, clinical applications of autogenous venous nerve canals have been demonstrated (64). A potential disadvantage of vein grafting is that the vessel wall may collapse (47). However, it has been shown that hematoma and thrombi within the vessel protect the conduit in the rat (65).

### **Tendon**

Using the rat sciatic nerve model, it has been proposed that tendon grafts can be used as nerve conduits to bridge 10 mm defects. The extracellular matrix components of the rat tail tendon, together with the longitudinal arrangement of collagen bundles in the graft, form a suitable substrate for the regeneration of axons and other cellular elements involved in the regeneration process (66). It has been suggested that the main advantage of this technique is the availability of abundant graft material with limited loss of function (67).

### **2.3.2. Non-autogenous Biological Nerve Ducts**

#### **Collagen**

Collagen is one of the major extracellular matrix proteins, accounting for 30% of total body protein (68). Compared to many synthetic polymers, biomaterials made from collagen offer several advantages, including biocompatibility, non-toxic degradation products, and minimal foreign body response (69). Collagen conduits have been reported to be as effective as autografts when repairing small peripheral nerve defects up to 4 mm in length (70).

#### **Fibrin**

Fibrin is formed by thrombin-mediated cleavage of fibrinogen. Fibrin forms spontaneously in numerous examples of wound healing, acting as an early but temporary scaffold or matrix (1-2 weeks) before remodeling by migrating cells and subsequent extracellular matrix formation. Such fibrin bridges form in the lumen of hollow nerve canals used for peripheral nerve repair and are the extracellular matrix onto which migrating peri-

neural cells, regenerating Schwann cells, and axons are traced. Therefore, the spontaneous deposition of a fibrin matrix is the crucial first step for the promotion of axon regeneration in any hollow canal implantation strategy (68). Furthermore, fibrin has been shown to be a key regulator of peripheral nervous system myelin formation around regenerating nerve fibers after peripheral nerve injuries (71).

### **Matrigel**

Matrigel is a commercially available extracellular matrix solution produced from tissue-cultured mouse sarcoma cells (72, 73). Although Matrigel has shown significant improvements when incorporated into neural canals, the fact that it is derived from mouse sarcoma cells prevents its use in clinical applications. Matrigel has been combined with a number of other axon growth-promoting elements to fill hollow canals in combination with polyglactin filaments enriched with Schwann cells. Although the combined implant promoted axon regeneration in the distal stump of a 1.5 cm lesion of the rat sciatic nerve, functional recovery by gait analysis remained poor up to 6 months and was lower than that promoted by the autograft (68).

### **Fibronectin and Laminin**

Fibronectin and laminin are adhesive glycoproteins whose main properties are their ability to bind to various extracellular components. A study on sciatic nerve regeneration with silicone tubing in rats revealed that fibronectin and laminin caused an increase in nerve diameter and the number of myelinated axons (74). Incorporation of fibronectin into hollow channels was shown to improve axon regeneration along the 18-mm gaps of the adult rat sciatic nerve. However, the best degree of axon regeneration was promoted by combined fibronectin and laminin filling of the canal (68).

### **Alginate**

Alginate is a biodegradable polysaccharide with repeating mannuronic acid and glucuronic acid units. It is obtained from brown seaweed (68). In a study, alginate was used both with and without tubulation to repair a 50-mm sciatic nerve defect in cats. It was demonstrated that animals in both groups exhibited similar locomotor functional recovery, and electrophysiologic examinations revealed successful axonal elongation and reinnervation in both afferent and efferent systems at the third postoperative month (75). The results of alginate use in neuroregeneration are not consistent when compared with *in vitro* and *in vivo* studies. *In vitro* studies show their neutral or negative effects on cell proliferation. *In vivo* studies have

shown the beneficial effect of alginate hydrogel on the neuroregeneration process in the peripheral and central nervous systems (76).

### **Silk**

Fibroin is the basic structural protein of silk purified from the silkworm *Bombyx mori* and has been shown to have good biocompatibility with peripheral nervous system cells *in vitro* (68). In a study, 10 mm defects in the median nerve of rats were tried to be repaired with nerve canals made of 12 mm silk fibroin. As a result, it was shown that the biomechanical and biological properties of the nerve canals had an optimized balance, and the canal was able to sustain the progressive growth of regenerating nerve fibers with excellent cellular colonization (77). In another study, a nanofibrous silk nerve conduit was evaluated for its efficacy based on the promotion of peripheral nerve regeneration in rats. Tubes designed with or without Schwann cells were implanted into a 10 mm gap in the sciatic nerves of rats. The results showed that nanofibrous grafts, especially in the presence of Schwann cells, enabled reconstruction of the rat sciatic nerve trunk with restoration of nerve continuity, myelination, and the formation of nerve fibers (78).

### **2.3.3.Synthetic Material Nerve Ducts**

#### **Silicone**

Silicone nerve guides were first used in 1989, and successful nerve regeneration was reported in three patients (79). Silicone nerve guides filled with a gel based on collagen, laminin and fibronectin have been shown to result in a better regenerating axon organization compared to controls (80).

#### **Polyglycolic Acid**

Polyglycolic acid is a bioabsorbable substance that is now widely used as a suture material of choice for wound closure (81, 82). Polyglycolic acid channels were used in a 3 cm ulnar nerve space in monkeys, and the results after 1 year were compared with an interfascicular sural nerve graft. The results showed that polyglycolic acid conduits are a good alternative to short nerve grafts (83).

#### **Polyester**

The physicochemical properties of synthesized copolymers of trimethylene carbonate and  $\epsilon$ -caprolactone were investigated to evaluate their potential in the development of flexible and slowly degrading artificial neural guides. Poly(trimethylene carbonate) and poly(trimethylene carbonate-co- $\epsilon$ -caprolactone) copolymers with high  $\epsilon$ -caprolactone



content were suggested to have good physical properties, making them suitable for the preparation of porous artificial neural guides (84).

### **Chitosan**

Chitosan is a polysaccharide derived from the N-deacetylation of chitin, a copolymer of D-glucosamine and N-acetyl-D-glucosamine. Several researchers have shown that chitosan has a good affinity for nerve cells and promotes nerve cell survival and neurite outgrowth in vitro, suggesting that chitosan can be used as a scaffold for axonal regeneration in peripheral nerves (58). Chitosan was used as a nerve graft to fill a 30 mm gap in the sciatic nerve in beagle dogs. In this application, the outer part of the graft was composed of chitosan, and the inner part was composed of polyglycolic acid. According to the results, in the chitosan/polyglycolic acid graft group, the canine sciatic nerve trunk was reconstructed with restoration of nerve continuity and functional recovery, and the target skeletal muscle was reinnervated, improving the movement activities of the operated limb (85).

### **2.4.Nerve Transfer**

Nerve transfer involves the connection of a healthy, expendable donor nerve to a denervated recipient nerve to restore the function of the recipient muscle (86). The concept of nerve transfer, or neurotization, aims to replace a proximal injury distally by transferring “proximal” nerve function to a distal denervated nerve near the target (3). Nerve transfers use an expendable motor transmitter nerve to a less important limb muscle. The nerve is cut and then fused to the injured distal end of the primary motor nerve (87). The theory regarding the selection of donor nerves is similar to tendon transfer: synergistic muscle movements from the donor and recipient nerves are preferred to antagonistic motor function. Although it is possible to use and retrain an antagonistic muscle, postoperative motor learning is more intuitive when a synergistic donor nerve or muscle is selected for transfer (88). This change is accompanied by a reorganization of the brain that lasts 3-6 months (89). Donor nerves should be expendable and should not cause a decrease in donor function (90). Donor nerves should be undamaged, anatomically close to each other, have a high proportion of motor fibers, and not cause any loss of function after transposition (89). Nerve transfers can be performed in an end-to-end, end-to-side, or reverse end-to-side fashion, depending on the degree of injury to the recipient nerve and the type of defect being reconstructed (91). Motor nerve transfers should be performed directly, end-to-end. Sensory nerve transfers are also preferably performed end-to-end for critical sensation, but can also be end-to-side for non-critical sensation if donor availability is limited (92).

Donor nerves for brachial plexus neurotization include accessory nerves, phrenic nerves, and intercostal nerves; median and ulnar nerves for radial nerve neurotization; tibial nerves for fibular neurotization; and sural and saphenous nerves for sciatic neurotization (89). Background quadriceps paralysis is mainly caused by proximal lesions in the femoral nerve. In a study in rats, the efficacy of obturator nerve transfer to the femoral nerve was investigated. As a result, a stronger knee extension force, heavier and larger quadriceps muscle mass was demonstrated (93). In another study conducted to determine the feasibility of rectal reinnervation in rats primarily by transferring a genitofemoral nerve to the pelvic nerve, increased axonal regeneration occurred after genitofemoral nerve transfer, and increased rectal pressure was determined in 10 of 12 rats, and it was shown that genitofemoral nerve-pelvic nerve transfer could provide nerve regeneration (94). Free functional muscle transfer is another reconstructive option for severe and delayed nerve injuries, including those that have failed after primary reconstruction, by ensuring that an undamaged donor nerve is available (95). The procedure transfers a healthy muscle and its neurovascular pedicle to a new position to assume a new function (96). This can be used in a situation where both nerve and muscle are damaged due to severe acute injury or changes resulting from chronic axotomy and muscle fibrosis (87). Some authors have reported promising results after nerve transfers, although there is no clearly established evidence for their use (97).

## **2.5. Other Treatment Methods**

### **Growth Factors**

Nerve growth factors (neurotrophins) are naturally released molecules in the process of nerve regeneration. They are released from the nerve end, especially following a nerve injury, and have effects on nerve growth, differentiation, and surveillance (58). Nerve growth factor (NGF) is found in low concentrations in healthy nerves. Following nerve injury, NGF is upregulated in the distal nerve stump and plays an important role in the survival of sensory neurons and the growth of their neurites (87). Several growth factors have been identified during nerve regeneration, including glial growth factor (GGF), fibroblast growth factor (FGF), glial cell-derived neurotrophic factor (GDNF), neurotrophin 3 (NT-3), ciliary neurotrophic factor, and leupeptin. NGF, GGF, GDNF, and NT-3 have been applied to small animal models of nerve gap injury (1-4 cm gap) nerve canals and demonstrated improved histologic, electrophysiologic, and functional outcomes compared to nerve canals (58). However, one of the few NGF studies comparing silicone conduits with nerve autografts demonstrated superior functional results in the autograft group (98). A synthetic tube bridge material containing 10 g/mL FGF-1 and collagen matrix was used in a

10 mm nerve defect, and only an increase in regeneration was found compared to the collagen matrix group (99). GGF, another epidermal growth factor, is released from neurons and has been shown to induce Schwann cell proliferation. They play a role in the interaction between neuronal and glial cells in terms of peripheral nerve healing. GGF applied to a canal for 2-4 cm defects in a rabbit peroneal nerve model was found to increase the number of newly formed schwann cells, significantly improve axonal regeneration and significantly reduce lost muscle mass compared to the control group (53). Ciliary neurotrophic factor is found in the cytoplasm of myelin schwann cells and increases neuron survival following axotomy. It is released directly from the periphery of the neuron. Used in 10 mm rat sciatic nerve defects in silicone conduits, it increased the diameter and number of axons, myelination, and motor nerve conduction velocity, increasing the amplitude of muscle movement compared to controls (100). Vascular endothelial growth factor (VEGF) is best described for its effect on endothelial cell biology and its role in neovascularization; however, VEGF has also been reported to have positive effects on nerve regeneration (53).

### **Electrical Stimulation**

There are limited reports on the application of electrical fields or gradients along a repaired peripheral nerve to accelerate axonal regeneration. Animal studies show that direct nerve electrical stimulation as little as one hour immediately after repair of a severed femoral nerve in the rat promotes a dramatic increase in the kinetics of target muscle reinnervation (53).

### **Non-Thermal Laser Amnion Wrap**

Photochemical tissue bonding uses a Nd/YAG laser, photoactive dye, and a non-immunogenic amniotic dressing to create a covalently bonded nerve wrap around the nerve coaptation. The problems of unwanted thermal injury to nerve tissue from conventional laser techniques are avoided. The collagen fibers in the amniotic wrap are covalently bonded to the collagen in the epineurium. This bond strengthens repair, concentrates neurotrophic and neurotropic factors in coaptation where they are needed, excludes inflammatory mediators from external tissues, and contains regenerating axons that direct them towards the remote motor or sensory target. Animal studies in rat sciatic nerve and rabbit peroneal nerve models have shown increased axon numbers and gait function after end-to-end coaptation with a photochemical tissue-binding nerve wrap (87).

### **Laser Coaptation**

In 1985, Fischer et al. (1985) reported successful nerve coaptation with laser welding; however, this was followed by frequent reports of se-

paration ranging from 12% to 41% (101). To prevent detachment, one or two fixed sutures can be placed before laser welding (102); however, nylon fixed sutures lose their tensile strength when irradiated with a carbon dioxide (CO<sub>2</sub>) laser (103). More recently, protein solders have been melted on the outer surface of the nerve coaptation site to create stronger structures (25, 102). Protein solder hardens immediately when absorbed. The solder can also close small gaps in coaptation, thus reducing the need for permanent sutures. In addition, the solder can protect the underlying nerve tissue from the potentially damaging thermal effects of the laser welding process. The use of solder with CO<sub>2</sub> laser has produced better histologic results than CO<sub>2</sub> laser alone (103).

### **Fibrin Adhesives**

Fibrin adhesives have been used as an alternative to the traditional direct end-to-end suture approach to close-cut nerves (104, 105). Fibrin glue is permeable and remains in place for the time required to allow the nerve endings to fuse (i.e., several days) (106). Fibrin glue is a plasma-derived biological concentrate for topical use with a mechanism of action similar to the final step of physiologic coagulation (fibrinogen formation) (104). The main advantage of fibrin glue is that it does not cause foreign body reactions or scarring, unlike nylon sutures. In this context, the use of fibrin glue will minimize manipulation of the nerve roots and prevent the presence of nylon in the nerve tissue (107). In nerve repair, cyanoacrylate adhesives have been used to overcome the infection risks of fibrin, especially in combination with its questionable tensile strength (108). A number of rat studies have compared cyanoacrylate with direct suture on sciatic nerves, finding no difference in regeneration or functional outcome (109, 110). In addition, cyanoacrylate has failed in terms of biocompatibility, causing foreign body toxicity and fibrosis (111, 112). Polyethylene glycol forms a biocompatible, non-toxic hydrogel. Furthermore, polyethylene glycol has the potential to act as a blank slab into which cell-specific bioactive ligands can be covalently incorporated to enhance regeneration, while once around nerve endings, the tubular adhesive can be photopolymerized with visible light, making it a simple and rapid procedure (113). Compared to fibrin glue, polyethylene glycol glue has been noted to reduce scar tissue around the application and has comparable tensile strength (114). However, it degrades very slowly, and this degradation may continue for up to 20 months following implantation (104).

### **Stem Cell Therapy**

While various strategies are being developed to enhance neuroregeneration in response to trauma, conditions where cell loss is common fol-

lowing significant injury or in response to degenerative diseases of the nervous system will likely require whole cell replacement. In the hope of regenerating tissue through cell replacement, many efforts have focused on the use of stem cells as a source of 'replacement' cells (53). Embryonic stem cells (ESC), neural stem cells (NSC), induced pluripotent stem cells (iPSC), and adult mesenchymal stem cells (MSC) have been the subject of several in vitro and in vivo studies investigating their suitability for nerve repair (115). As demonstrated in histological, molecular, and electrophysiological studies, neural progenitor cells derived from mouse ESCs supported nerve repair in the rat sciatic nerve in the 10 mm range (116). Induced pluripotent stem cells can efficiently generate functional neural crest cells and were used in combination with gelatin microspheres containing FGF to repair 10 mm nerve gaps with 50% poly-lactide and 50% poly-caprolactone porous nerve conduits (117). Mesenchymal stem cells provide an interesting alternative to Schwann cell transplantation, as they can be relatively easily isolated from bone marrow aspirates and expanded in culture (118).

### **Hormones**

Hormones are a promising alternative for pharmacologic intervention in the treatment of nerve injuries. Neuroactive steroids such as progesterone or allopregnanolone modulate schwann cell physiology through the expression of myelin proteins and their effect on schwann cell differentiation (119, 120). The peculiarity of progesterone is that it promotes the formation of new myelin sheaths, which are essential not only for the saltatory conduction of action potentials but also for axonal integrity. The role of progesterone in myelin formation was first demonstrated in peripheral nerves and dorsal root ganglia (121). High doses of progesterone may block action potential generation and thus nerve conduction (122). Thyroid hormone and growth hormone have been shown to accelerate axonal myelination, myelin thickness (123, 124), axonal regeneration, and functional recovery in rat models of sciatic nerve injury (125). Erythropoietin (EPO) is a renal cytokine that regulates hematopoiesis. It is also produced by different cells in the nervous system that activate the EPO receptor. This receptor is activated by glial cells in the central and peripheral nervous systems and has been proven to have neuroprotective and neurotrophic effects (126). EPO has been proven to have a myeloprotective effect and provide a faster functional recovery after a sciatic nerve crush injury (127). Melatonin is involved in many physiological processes and has potent anti-inflammatory, antioxidant, and neuroprotective properties (128). Melatonin has been reported to have neuroprotective effects by decreasing nitric oxide synthesis or scavenging the destructive effects of free radicals in the nervous system (129). Pharmacological studies have reported that

melatonin has strong effects on cytoskeleton organization, neuronal differentiation, growth cone formation, and neurite generation, all major factors in controlling cell shape (130). In addition, reportedly, early melatonin administration following traumatic sciatic nerve injury caused by acute blunt injury can reduce lipid peroxidation, axon damage and myelin destruction (131). Melatonin is also known to have a positive effect on myelin content and axon number by reducing collagen deposition, preventing neuroma and scar tissue formation at the site of nerve injury, and stimulating the proliferation of schwann cells (132). Neuronal survival and regeneration are neurotrophin-dependent and require increased aerobic glycolytic capacity. Acetyl-L-carnitine (ALCAR), a physiological peptide integral to mitochondrial aerobic glycolysis, has natural antioxidant properties, enhances neuronal binding and responsiveness of NGF. ALCAR abolishes neuronal loss following axotomy, even after a clinically significant delay before starting treatment (133).

**KAYNAKLAR**

1. Viterbo F, Amr AH, Stipp EJ, et al (2009) End-to-Side Neuroorrhaphy: Past, Present, and Future. *Plastic and Reconstructive Surgery*, 124, e351–e358.
2. Chen TY, Yang YC, Sha YN, et al (2015). Far-Infrared Therapy Promotes Nerve Repair following End-to-End Neuroorrhaphy in Rat Models of Sciatic Nerve Injury. *Evidence-Based Complementary and Alternative Medicine*, 1–10.
3. Ray WZ, Mackinnon SE (2010). Management of nerve gaps: Autografts, allografts, nerve transfers, and end-to-side neuroorrhaphy. *Experimental Neurology*, 223(1), 77–85.
4. Griffin JW, Hogan MV, Chhabra AB, et al (2013). Peripheral Nerve Repair and Reconstruction. *The Journal of Bone & Joint Surgery*, 95(23), 2144–2151.
5. Riccio M, Marchesini A, Pugliese P, et al (2018). Nerve repair and regeneration: Biological tubulization limits and future perspectives. *Journal of Cellular Physiology*, 1–14.
6. Chen MB, Zhang F, Lineaweaver WC (2006). Luminal Fillers in Nerve Conduits for Peripheral Nerve Repair. *Annals of Plastic Surgery*, 57(4), 462–471.
7. Panagopoulos GN, Megaloikonomos PD, Mavrogenis AF (2017). The Present and Future for Peripheral Nerve Regeneration. *Orthopedics*, 40(1), e141–e156.
8. Dagum AB (1998). Peripheral nerve regeneration, repair, and grafting. *Journal of Hand Therapy*, 11(2), 111–117.
9. Pfister BJ, Gordon T, Loverde JR, et al (2011). Biomedical Engineering Strategies for Peripheral Nerve Repair: Surgical Applications, State of the Art, and Future Challenges. *Critical Reviews™ in Biomedical Engineering*, 39(2), 81–124.
10. Huang YC, Huang YY (2006). Biomaterials and Strategies for Nerve Regeneration. *Artificial Organs*, 30(7), 514–522.
11. Beris A, Gkiatas I, Gelalis I, et al (2018). Current concepts in peripheral nerve surgery. *European Journal of Orthopaedic Surgery & Traumatology*, 29, 263–269.
12. Matsuyama T, Mackay M, Midha R (2000). Peripheral Nerve Repair and Grafting Techniques: A Review. *Neurol Med Chir*, 40, 187–199.
13. Isaacs J (2013). Major Peripheral Nerve Injuries. *Hand Clinics*, 29(3), 371–382.
14. Santi MD, Botte MJ (1996). Nerve Injury and Repair in the Foot and Ankle. *Foot & Ankle International*, 17(7), 425–439.
15. Siemionow M, Brzezicki G (2009). Chapter 8 Current Techniques and Concepts in Peripheral Nerve Repair. *International Review of Neurobiology*, 141–172.

- 16.Ogata K, Naito M (1986). Blood Flow of Peripheral Nerve Effects of Dissection Stretching and Compression. *The Journal of Hand Surgery.*, 11(1), 10-14.
- 17.Stewart JD (2003). Peripheral nerve fascicles: Anatomy and clinical relevance. *Muscle & Nerve.*, 28(5), 525–541.
- 18.Akbay A (2005). Periferik Sinirin Mikroanatomisi ve Sinir Kesilerinde Uygulanan Cerrahi Teknikler. *Türk Nöroşirurji Dergisi.*, 15(3), 198-201.
- 19.Ornelas L, Padilla L, Di Silvio M, et al (2006). Fibrin Glue: An Alternative Technique for Nerve Coaptation-Part I. Wave Amplitude, Conduction Velocity, and Plantar-Length Factors. *Journal of Reconstructive Microsurgery.*, 22(02), 119–122.
- 20.Júnior EDP, Valmaseda-CE, Gay-EC (2004). Facial nerve repair with epineural suture and anastomosis using fibrin adhesive: An experimental study in the rabbit. *Journal of Oral and Maxillofacial Surgery.*, 62(12), 1524–1529.
- 21.Brushart TM, Tarlov EC, Mesulam MM (1983). Specificity of muscle reinnervation after epineurial and individual fascicular suture of the rat sciatic nerve. *The Journal of Hand Surgery.*, 8(3), 248–253.
- 22.Siemionow M, Tetik C, Ozer K, et al (2002). Epineural Sleeve Neurorrhaphy: Surgical Technique and Functional Results A Preliminary Report. *Annals of Plastic Surgery.*, 48(3), 281–285.
- 23.Tetik C, Ozer K, Ayhan S, et al (2002). Conventional Versus Epineural Sleeve Neurorrhaphy Technique: Functional and Histomorphometric Analysis. *Annals of Plastic Surgery.*, 49(4), 397–403.
- 24.Lubiatowski P, Unsal FM, Nair D, et al (2008). The epineural sleeve technique for nerve graft reconstruction enhances nerve recovery. *Microsurgery.*, 28(3), 160–167.
- 25.Ngeow WC (2010). Scar less: a review of methods of scar reduction at sites of peripheral nerve repair. *Oral Surgery, Oral Medicine, Oral Pathology, Oral Radiology, and Endodontology.*, 109(3), 357–366.
- 26.Liao C, Zhong W, Liu P, et al (2016). Facial-Hypoglossal End-To-Side Neurorrhaphy: Exploration of the Source of Axonal Sprouting. *Journal of Reconstructive Microsurgery.*, 32(08), 599–607.
- 27.Yu Q, Zhang SH, Wang T, et al (2017). End-to-side neurorrhaphy repairs peripheral nerve injury: sensory nerve induces motor nerve regeneration. *Neural Regen Res.*, 12(10), 1703-1707.
- 28.Kelly EJ, Jacoby C, Terenghi G, et al (2007). End-to-side nerve coaptation: a qualitative and quantitative assessment in the primate. *Journal of Plastic, Reconstructive & Aesthetic Surgery.*, 60(1), 1–12.
- 29.Dahlin LB (2008). Techniques of Peripheral Nerve Repair. *Scandinavian Journal of Surgery.*, 97(4), 310–316.



30. De Barros RSM, Brito MVH, de Brito MH, et al (2018). Morphofunctional evaluation of end-to-side neurorrhaphy through video system magnification. *Journal of Surgical Research.*, 221, 64–68.
31. Konofaos P, Bassilios Habre S, Wallace RD (2018). End-to-Side Nerve Repair. *Annals of Plastic Surgery.*, 1, 736-740.
32. Tos P, Colzani G, Ciclamini D, et al (2014). Clinical Applications of End-to-Side Neurorrhaphy: An Update. *BioMed Research International.*, 1–5.
33. Mennen U (1999). End to Side Nerve Suture – A Technique to Repair Peripheral Nerve Injury. *S Afr Med.*, 9, 1188--1194.
34. Reichert P, Kielbowicz Z, Dzięgiel P, et al (2015). Collateral sprouting axons of end-to-side nerve coaptation in the avulsion of ventral branches of the C5-C6 spinal nerves in the brachial plexus. *Folia Neuropathologica.*, 4, 327–342.
35. Zhang S, Ji F, Tong D, et al (2012). Side-to-side neurorrhaphy for high-level peripheral nerve injuries. *Acta Neurochirurgica.*, 154(3), 527–532.
36. Rönkkö H, Göransson H, Taskinen HS, et al (2016). Effect of Axonal Trauma on Nerve Regeneration in Side-to-side Neurorrhaphy. *Plastic and Reconstructive Surgery - Global Open.*, 4(12), e1180.
37. Rönkkö H, Göransson H, Taskinen HS, et al (2019). Protective distal side-to-side neurorrhaphy in proximal nerve injury—an experimental study with rats. *Acta Neurochirurgica.*, 1-6.
38. Isaacs J, Allen D, Chen LE, et al (2005). Reverse End-to-Side Neurotization. *Journal of Reconstructive Microsurgery.*, 21(1), 43-48.
39. Li Q, Zhang P, Yin X, et al (2014). Early sensory protection in reverse end-to-side neurorrhaphy to improve the functional recovery of chronically denervated muscle in rat: a pilot study. *Journal of Neurosurgery.*, 121(2), 415–422.
40. Fujiwara T, Matsuda K, Kubo T, et al (2007). Axonal supercharging technique using reverse end-to-side neurorrhaphy in peripheral nerve repair: an experimental study in the rat model. *Journal of Neurosurgery.*, 107(4), 821–829.
41. Millesi H (2007). Bridging defects: autologous nerve grafts. *Acta Neurochirurgica Supplementum.*, 100, 37–38.
42. Matejik KV (2002). Peripheral nerve reconstruction by autograft. *Injury.*, 33(7), 627– 631.
43. Battiston B, Titolo P, Ciclamini D, et al (2017). Peripheral Nerve Defects. *Hand Clinics.*, 33(3), 545–550.
44. Evans PJ, Midha R, Mackinnon SE (1994). The peripheral nerve allograft: A comprehensive review of regeneration and neuroimmunology. *Progress in Neurobiology.*, 43(3), 187–233.

- 45.Seddon HJ (1947). The use of autogenous grafts for the repair of large gaps in peripheral nerves. *British Journal of Surgery.*, 35(138), 151–167.
- 46.Marmor L (1970). Peripheral Nerve Grafts. 126-141.
- 47.Colen KL, Choi M, Chiu DTW (2009). Nerve Grafts and Conduits. *Plastic and Reconstructive Surgery.*, 124, e386–e394.
- 48.Faroni A, Mobasseri SA, Kingham PJ, et al (2015). Peripheral nerve regeneration: Experimental strategies and future perspectives. *Advanced Drug Delivery Reviews.*, 82-83, 160–167.
- 49.Safa B, Buncke G (2016). Autograft Substitutes. *Hand Clinics.*, 32(2), 127–140.
- 50.Zhu S, Liu J, Zheng C, et al (2016). Analysis of human acellular nerve allograft reconstruction of 64 injured nerves in the hand and upper extremity: a 3 year follow-up study. *Journal of Tissue Engineering and Regenerative Medicine.*, 11(8), 2314–2322.
- 51.Campbell WW (2008). Evaluation and management of peripheral nerve injury. *Clinical Neurophysiology.*, 119(9), 1951–1965.
- 52.Means KR, Rinker BD, Higgins JP, et al (2016). A Multicenter, Prospective, Randomized, Pilot Study of Outcomes for Digital Nerve Repair in the Hand Using Hollow Conduit Compared With Processed Allograft Nerve. *HAND.*, 11(2), 144–151.
- 53.Houschyar KS, Momeni A, Pyles MN, et al (2016). The Role of Current Techniques and Concepts in Peripheral Nerve Repair. *Plastic Surgery International.*, 1–8.
- 54.Mackinnon SE, Doolabh VB, Novak CB, et al (2001). Clinical outcome following nerve allograft transplantation. *Plastic and reconstructive surgery.*, 107(6), 1419-1429.
- 55.Gibson KL, Daniloff JK (1989). Comparison of sciatic nerve regeneration through silicone tubes and nerve allografts. *Microsurgery.*, 10(2), 126–129.
- 56.Davis GE, Engvall E, Varon S, et al (1987). Human amnion membrane as a substratum for cultured peripheral and central nervous system neurons. *Developmental Brain Research.*, 33(1), 1–10.
- 57.Dahlin LB. Current Treatment of Nerve Injuries and Disorders (2014). In: Genua S, Talini KH, Navarro X (Eds), *The Nerve Trunk in Injury and During Regeneration*. Zürich, Schweiz: Palme Publication. p: 51-62.
- 58.Konofaos P, Ver Halen J (2013). Nerve Repair by Means of Tubulization: Past, Present, Future. *Journal of Reconstructive Microsurgery.*, 29(03), 149–164.
- 59.Fawcett JW, Keynes RJ (1986). Muscle basal lamina: a new graft material for peripheral nerve repair. *Journal of Neurosurgery.*, 65(3), 354–363.

60. Meek MF, Varejao ASP, Genua S (2004). Use of Skeletal Muscle Tissue in Peripheral Nerve Repair: Review of the Literature. *Tissue Engineering.*, 10, 1027-1036.
61. Norris RW, Glasby MA, Gattuso JM, et al (1998). Peripheral Nerve Repair in Humans Using Muscle Autograft. *The Journal of Bone and Joint Surgery.*, 70, 530-533.
62. Pereira JH, Palande DD, Narayanakumar TS, et al (2008). Nerve repair by denatured muscle autografts promotes sustained sensory recovery in leprosy. *The Journal of Bone and Joint Surgery. British Volume.*, 90-(2), 220-224.
63. Strauch B, Ferder M, Lovelle-Allen S, et al (1996). Determining the Maximal Length of a Vein Conduit Used as an Interposition Graft for Nerve Regeneration. *Journal of Reconstructive Microsurgery.*, 12(08), 521-527.
64. Chiu DTW, Strauch B (1990). A Prospective Clinical Evaluation of Autogenous Vein Grafts Used as a Nerve Conduit for Distal Sensory Nerve Defects of 3cm or Less. *Plastic And Reconstructive Surgery.*, 86(5), 928-934.
65. Tseng CY, Hu G, Ambron RT, et al (2003). Histologic Analysis of Schwann Cell Migration and Peripheral Nerve Regeneration in the Autogenous Venous Nerve Conduit (AVNC). *Journal of Reconstructive Microsurgery.*, 19(5), 331-340.
66. Brandt J, Dahlin LB, Lundborg G (1999) Autologous Tendons Used as Grafts for Bridging Peripheral Nerve Defects. *Journal of Hand Surgery.*, 24(3), 284-290.
67. Nishiura Y, Brandt J, Nilsson A, et al (2004). Addition of Cultured Schwann Cells to Tendon Autografts and Freeze-Thawed Muscle Grafts Improves Peripheral Nerve Regeneration. *Tissue Engineering.*, 10(1-2), 157-164.
68. Deumens R, Bozkurt A, Meek MF, et al (2010). Repairing injured peripheral nerves: Bridging the gap. *Progress in Neurobiology.*, 92(3), 245-276.
69. Ruszczak Z (2003). Effect of collagen matrices on dermal wound healing. *Advanced Drug Delivery Reviews.*, 55(12), 1595-1611.
70. Archibald SJ, Krarup C, Shefner J, et al (1991). A collagenbased nerve guide conduit for peripheral nerve repair: An electrophysiological study of nerve regeneration in rodents and nonhuman primates. *The Journal of Comparative Neurology.*, 306(4), 685-696.
71. Akassoglou K, Yu WM, Akpınar P, et al (2002). Fibrin Inhibits Peripheral Nerve Remyelination by Regulating Schwann Cell Differentiation. *Neuron.*, 33(6), 861-875.
72. Hughes CS, Postovit LM, Lajoie GA (2010). Matrigel: A complex protein mixture required for optimal growth of cell culture. *Proteomics.*, 10(9), 1886-1890.
73. Kleinman HK, Martin GR (2005). Matrigel: Basement membrane matrix with biological activity. *Seminars in Cancer Biology.*, 15(5), 378-386.

74. Zhang J, Oswald TM, Lineaweaver WC, et al (2003). Enhancement of Rat Sciatic Nerve Regeneration by Fibronectin and Laminin through a Silicone Chamber. *Journal of Reconstructive Microsurgery.*, 19(7), 467–472.
75. Sufan W, Suzuki Y, Tanihara M, et al (2001). Sciatic Nerve Regeneration Through Alginate With Tubulation or Nontubulation Repair in Cat. *Journal of Neurotrauma.*, 18(3), 329–338.
76. Szarek D, Marycz K, Bednarz P, et al (2013). Influence of calcium alginate on peripheral nerve regeneration: In vivo study. *Biotechnology and Applied Biochemistry.*, 60(6), 547–556.
77. Alessandrino A, Fregnan F, Biagiotti M, et al. SilkBridge™: a novel biomimetic and biocompatible silk-based nerve conduit. *Biomaterials-Science.*, 2019.
78. Ebrahimi M, Ai J, Biazar E, et al (2018). In vivo assessment of a nanofibrous silk tube as nerve guide for sciatic nerve regeneration. *Artificial Cells, Nanomedicine, and Biotechnology.*, 1–8.
79. Merle M, Lee Dellon A, Campbell JN, et al (1989). Complications from silicone-polymer intubulation of nerves. *Microsurgery.*, 10(2), 130–133.
80. Chen YS, Hsieh CL, Tsai CC, et al (2000). Peripheral nerve regeneration using silicone rubber chambers filled with collagen, laminin and fibronectin. *Biomaterials.*, 21, 1541–1547.
81. Kiyotani T, Teramachi M, Takimoto Y, et al (1996). Nerve regeneration across a 25-mm gap bridged by a polyglycolic acid-collagen tube: a histological and electrophysiological evaluation of regenerated nerves. *Brain Research.*, 740(1-2), 66–74.
82. Nakamura T, Inada Y, Fukuda S et al (2004). Experimental study on the regeneration of peripheral nerve gaps through a polyglycolic acid–collagen (PGA–collagen) tube. *Brain Research.*, 1027(1-2), 18–29.
83. Dellon AL, Mackinnon SE (1988). An Alternative to the Classical Nerve Graft for the Management of the Short Nerve Gap. *Plastic And Reconstructive Surgery.*, 1988, 82(5); 849–856.
84. Pêgo AP, Poot AA, Grijpma DW, et al (2001). Copolymers of trimethylene carbonate and  $\epsilon$ -caprolactone for porous nerve guides: Synthesis and properties. *Journal of Biomaterials Science.*, 12(1), 35–53.
85. Wang X, Hu W, Cao Y, et al (2005). Dog sciatic nerve regeneration across a 30-mm defect bridged by a chitosan/PGA artificial nerve graft. *Brain.*, 128(8), 1897–1910.
86. Moore, AM, Novak CB (2014). Advances in nerve transfer surgery. *Journal of Hand Therapy.*, 27(2), 96–105.
87. Grinsell D, Keating CP (2014). Peripheral Nerve Reconstruction after Injury: A Review of Clinical and Experimental Therapies. *BioMed Research International.*, 1–13.

88. Pet MA, Ray WZ, Yee A, et al (2011). Nerve Transfer to the Triceps After Brachial Plexus Injury: Report of Four Cases. *The Journal of Hand Surgery.*, 36(3), 398–405.
89. Jaggy A (2007). Small Animal Neurology. In: Rytz U, Forterre F, Schmökel H, Werthern CV (Eds), *Neurosurgery*. Germany, Hannover: Schlütersche Verlagsgesellschaft; 199-214.
90. Lee SK, Wolfe SW (2012). Nerve Transfers for the Upper Extremity. *Journal of the American Academy of Orthopaedic Surgeons.*, 20(8), 506–517.
91. Boyd KU, Nimigan AS, Mackinnon S (2011). Nerve Reconstruction in the Hand and Upper Extremity. *Clinics in Plastic Surgery.*, 38(4), 643–660.
92. Tung TH, Mackinnon SE (2010). Nerve Transfers: Indications, Techniques, and Outcomes. *The Journal of Hand Surgery.*, 35(2): 332–341.
93. Meng D, Zhou J, Lin Y, et al (2018). Transfer of obturator nerve for femoral nerve injury: an experiment study in rats. *Acta Neurochirurgica.*, 160(7), 1385–1391.
94. Dong C, Zhu P, Xie Z, et al (2010). Reinnervation of the rectum with transfer of the genital branch of the genitofemoral nerve to the pelvic nerve in rats. *Journal of Neurosurgery: Spine.*, 28(5), 562–567.
95. Terzis JK, Kostopoulos VK (2009). Vascularized Nerve Grafts and Vascularized Fascia for Upper Extremity Nerve Reconstruction. *HAND.*, 5(1), 19–30.
96. Carlsen BT, Bishop AT, Shin AY (2009). Late Reconstruction for Brachial Plexus Injury. *Neurosurgery Clinics of North America.*, 20(1), 51–64.
97. Venkatramani H, Bhardwaj P, Faruquee S, et al (2014). Functional outcome of nerve transfer for restoration of shoulder and elbow function in upper brachial plexus injury. *Journal of Brachial Plexus and Peripheral Nerve Injury.*, 03(01), e49–e57.
98. Spector JG, Derby A, Lee P, et al (1995). Comparison of Rabbit Facial Nerve Regeneration in Nerve Growth Factor-Containing Silicone Tubes to that in Autologous Neural Grafts. *Annals of Otolaryngology & Laryngology.*, 104(11), 875–885.
99. Midha R, Munro CA, Dalton PD, et al (2003). Growth factor enhancement of peripheral nerve regeneration through a novel synthetic hydrogel tube. *Journal of Neurosurgery.*, 99(3), 555–565.
100. Kim SM, Lee SK, Lee JH (2007). Peripheral Nerve Regeneration Using a Three Dimensionally Cultured Schwann Cell Conduit. *Journal of Craniofacial Surgery.*, 18(3), 475–488.
101. Huang TC, Blanks RHI, Berns MW, et al (1992). Laser vs, Suture Nerve Anastomosis. *Otolaryngology-Head and Neck Surgery.*, 107(1), 14–20.

102. Menovsky T, Beek JF (2001). Laser, fibrin glue, or suture repair of peripheral nerves: a comparative functional, histological and morphometric study in the rat sciatic nerve. *Journal of Neurosurgery.*, 95(4), 694–699.
103. Tse R, Ko JH (2012). Nerve Glue for Upper Extremity Reconstruction. *Hand Clinics.*, 28(4), 529–540.
104. Barton MJ, Morley JW, Stoodley MA, et al (2014). Nerve repair: toward a sutureless approach. *Neurosurgical Review.*, 37(4), 585–595.
105. Sameem M, Wood TJ, Bain JR (2011). A Systematic Review on the Use of Fibrin Glue for Peripheral Nerve Repair. *Plastic and Reconstructive Surgery.*, 127(6), 2381–2390.
106. Júnior EDP, Valmaseda-Castellón E, Gay-Escoda C (2004). Facial nerve repair with epineural suture and anastomosis using fibrin adhesive: An experimental study in the rabbit. *Journal of Oral and Maxillofacial Surgery.*, 62(12), 1524–1529.
107. Attar BM, Zalzal H, Razavi M, et al (2012). Effectiveness of Fibrin Adhesive in Facial Nerve Anastomosis in Dogs Compared With Standard Microsuturing Technique. *Journal of Oral and Maxillofacial Surgery.*, 70(10): 2427–2432.
108. Landegren T, Risling M, Brage A, et al (2006). Long-term results of peripheral nerve repair: A comparison of nerve anastomosis with ethyl-cyanoacrylate and epineural sutures. *Scandinavian Journal of Plastic and Reconstructive Surgery and Hand Surgery.*, 40(2): 65–72.
109. Choi BH, Kim BY, Huh JY, et al (2004). Microneural anastomosis using cyanoacrylate adhesives. *International Journal of Oral and Maxillofacial Surgery.*, 33(8), 777–780.
110. Landegren T, Risling M, Persson JKE (2007). Local tissue reactions after nerve repair with ethyl-cyanoacrylate compared with epineural sutures. *Scandinavian Journal of Plastic and Reconstructive Surgery and Hand Surgery.*, 41(5), 217–227.
111. Kline DG, Hayes GJ (1963). An Experimental Evaluation of the Effect of a Plastic Adhesive, Methyl 2-Cyanoacrylate, on Neural Tissue. *Journal of Neurosurgery.*, 20(8), 647–654.
112. Wieken K, Angioi-Duprez K, Lim A, et al (2003). Nerve Anastomosis with Glue: Comparative Histologic Study of Fibrin and Cyanoacrylate Glue. *Journal of Reconstructive Microsurgery.*, 19(1), 017–020.
113. Donaldson J, Shi R, Borgens R (2002). Polyethylene Glycol Rapidly Restores Physiological Functions in Damaged Sciatic Nerves of Guinea Pigs. *Neurosurgery.*, 50(1), 147–157.
114. Lauto A, Mawad D, Foster LJR (2008). Adhesive biomaterials for tissue reconstruction. *Journal of Chemical Technology & Biotechnology.*, 83(4), 464–472.

115. Faroni A, Mobasser SA, Kingham PJ, et al (2015). Peripheral nerve regeneration: Experimental strategies and future perspectives. *Advanced Drug Delivery Reviews.*, 82-83, 160–167.
116. Ziegler L, Grigoryan S, Yang IH, et al (2011). Efficient Generation of Schwann Cells from Human Embryonic Stem Cell-Derived Neurospheres. *Stem Cell Reviews and Reports.*, 7(2), 394–403.
117. Ikeda M, Uemura T, Takamatsu K, et al (2013). Acceleration of peripheral nerve regeneration using nerve conduits in combination with induced pluripotent stem cell technology and a basic fibroblast growth factor drug delivery system. *Journal of Biomedical Materials Research Part A.*, 102(5), 1370–1378.
118. Karimi M, Biazar E, Keshel SH, et al (2014). Rat Sciatic Nerve Reconstruction Across a 30 mm Defect Bridged by an Oriented Porous PHBV Tube With Schwann Cell as Artificial Nerve Graft. *ASAIO Journal.*, 60(2), 224–233.
119. Faroni A, Magnaghi V (2011). The Neurosteroid Allopregnanolone Modulates Specific Functions in Central and Peripheral Glial Cells. *Frontiers in Endocrinology.*, 2, 1-11.
120. Melcangi RC, Cavarretta ITR, Ballabio M, et al (2005). Peripheral nerves: a target for the action of neuroactive steroids. *Brain Research Reviews.*, 48(2), 328–338.
121. Koenig H, Schumacher M, Ferzaz B, et al (1995). Progesterone synthesis and myelin formation by Schwann cells. *Science.*, 268(5216), 1500–1503.
122. Sarabia-Estrada R, Bañuelos-Pineda J, Osuna Carrasco LP, et al (2015). Aberrant gastrocnemius muscle innervation by tibial nerve afferents after implantation of chitosan tubes impregnated with progesterone favored locomotion recovery in rats with transected sciatic nerve. *Journal of Neurosurgery.*, 123(1), 270–282.
123. Devesa P, Gelabert M, González-Mosquera T, et al (2012). Growth hormone treatment enhances the functional recovery of sciatic nerves after transection and repair. *Muscle & Nerve.*, 45(3), 385–392.
124. Mercier G, Turque N, Schumacher M (2001). Rapid effects of triiodothyronine on immediate-early gene expression in Schwann cells. *Glia.*, 35(2), 81–89.
125. Barakat-Walter I, Kraftsik R, Schenker M, et al (2007). Thyroid Hormone in Biodegradable Nerve Guides Stimulates Sciatic Nerve Regeneration: A Potential Therapeutic Approach for Human Peripheral Nerve Injuries. *Journal of Neurotrauma.*, 24(3), 567–577.
126. Yin ZS, Zhang H, Gao W (2010). Erythropoietin Promotes Functional Recovery and Enhances Nerve Regeneration after Peripheral Nerve Injury in Rats. *American Journal of Neuroradiology.*, 31(3), 509–515.

- 127.Sundem L, Chris Tseng KC, Li H, et al (2016). Erythropoietin Enhanced Recovery After Traumatic Nerve Injury: Myelination and Localized Effects. *The Journal of Hand Surgery.*, 41(10), 999–1010.
- 128.Edizer DT, Dönmez Z, Gül M, et al (2018). Effects of Melatonin and Dexamethasone on Facial Nerve Neurotomy. *J Int Adv Otol.*, 15(1), 43-50.
- 129.Rateb EE, Amin SN, El-Tablawy N, et al (2017). Effect Of Melatonin Supplemented At The Light Or Dark Period On Recovery Of Sciatic Nerve Injury In Rats. *Exch Journal.*, 16, 138- 150.
- 130.Liu CH, Chang HM, Yang YS, et al (2019). Melatonin Promotes Nerve Regeneration Following End-to-Side Neurotomy by Accelerating Cytoskeletal Remodeling via the Melatonin Receptordependent Pathway. *Neuroscience.*, 1-11.
- 131.Yazar U, Çakır E, Boz C, et al (2020). Electrophysiological, functional and histopathological assessments of high dose melatonin on regeneration after blunt sciatic nerve injury. *Journal of Clinical Neuroscience.*, 1-7.
- 132.Chang HM, Liu CH, Hsu WM, et al (2014). Proliferative effects of melatonin on Schwann cells: implication for nerve regeneration following peripheral nerve injury. *Journal of Pineal Research.*, 56(3), 322–332.
- 133.Wilson ADH, Hart A, Wiberg M, et al (2010). Acetyl-l-carnitine increases nerve regeneration and target organ reinnervation – a morphological study. *Journal of Plastic, Reconstructive & Aesthetic Surgery.*, 63(7), 1186–1195.