

EDİTÖR

Prof. Dr. Emin Caner TÜMEN

**ÇOCUK
DİŞ HEKİMLİĞİ**

Alanında Araştırmalar ve Değerlendirmeler

**ARALIK
2024**

İmtiyaz Sahibi / Yaşar Hız
Yayına Hazırlayan / Gece Kitaplığı
Birinci Basım / Aralık 2024 - Ankara
ISBN / 978-625-388-107-8

© copyright

2024, Bu kitabın tüm yayın hakları Gece Kitaplığı'na aittir.
Kaynak gösterilmeden alıntı yapılamaz, izin almadan hiçbir
yolla çoğaltılamaz.

Gece Kitaplığı

Kızılay Mah. Fevzi Çakmak 1. Sokak
Ümit Apt No: 22/A Çankaya/ANKARA
0312 384 80 40
www.gecekitapligi.com / gecekitapligi@gmail.com

Baskı & Cilt

Bizim Büro
Sertifika No: 42488

**ÇOCUK DIŐ HEKİMLİĐİ
ALANINDA ARAŐTIRMALAR VE
DEĐERLENDİRMELER**

EDİTÖR

Prof. Dr. Emin Caner TÜMEN

gece
kitaplığı

İÇİNDEKİLER

BÖLÜM 1

DİŞ MİNESİNİN YAPISI VE DİŞ ÇÜRÜĞÜ

Elif Burcu HARMAN, Ebru AKLEYİN 7

BÖLÜM 2

ÇOCUK DİŞ HEKİMLİĞİNDE SEDASYON

Ayşe GÜNAY, Sema ÇELENK, Buket AYNA 17

BÖLÜM 3

ENDODONTİK TEDAVİLERDE KAİDE KULLANIMI

Özge İLTER ER, Sema ÇELENK 39



BÖLÜM 1

DİŞ MİNESİNİN YAPISI VE DİŞ ÇÜRÜĞÜ¹

Elif Burcu HARMAN², Ebru AKLEYİN³

1 Bu derleme 788282 tez numarası ile Ulusal Tez merkezine kayıtlı Diş Hekimliğinde Uzmanlık tezinden üretilmiştir.

2 Uzm. Dt. Diyarbakır Ağız ve Diş Sağlığı, Diyarbakır. Orcid no: 0000-0000-1331-4984. e.burcukartal@gmail.com

3 Doç. Dr. Dicle Üniversitesi Diş Hek. Fak. Çocuk Diş Hek. A.D., Diyarbakır. Orcid no: 0000-0003-4302-6561. dt.eakleyin@gmail.com

MİNENİN YAPISI

Diş minesini, hacminin %85'i ve ağırlığının %95'ini oluşturan yüksek düzeyde organize olmuş hidroksiapatit (HA) kristallerinden oluşur. Vücuttaki mineralize dokuların yaklaşık %20'si organik malzeme iken, olgun diş minesinin %1'den daha azı organik maddeye sahiptir. HA kristalleri kalınlıklarına göre son derece uzundur ve çok yönlüdür. Genellikle alttaki dentinden diş yüzeyine doğru uzanırlar ve prizma adı verilen demetler halinde düzenlenirler. Üstün organizasyon ve mineralizasyon yapısı, diş minesine olağanüstü fiziksel özellikler kazandırarak onu vücuttaki en sert doku yapar (Simmer&Hu, 2001).

MİNENİN EMBRİYOLOJİSİ

Embriyonik gelişim sırasında, nöral krest hücreleri alttaki bağ dokusunu istila ederek maksiller ve mandibular çıkıntılara göç eder. Bu hücreler, epitelyal ve bağ dokuların özelliklerini paylaşır ve ektomezemkim olarak adlandırılır. Süt dişlerinin oluşumu, maksiller ve mandibular çıkıntılar boyunca yirmi farklı bölgede meydana gelir. Ektomezemkim ve oral epitel hücreleri arasındaki etkileşimler sonucu ameloblast ve odontoblast adı verilen iki hücre tabakası oluşur. Amelogenesis, HA kristallerinin ameloblastlar tarafından uzun ince şeritler halinde salgılanmasıyla gerçekleşir. Ameloblastlar mine proteinleri salgıladıkça kristaller uzunluk olarak büyümeye devam eder, ancak genişlik ve kalınlık olarak fazla büyümmez. Genetik program tarafından kararlaştırılan belirli bir noktada yapısal proteinler yerine proteinazlar salgılanır, organik matriks bozulur ve hücre dışı bölmeden aniden kaybolur. Bu değişiklikler, HA kristallerinin uzunluk olarak büyümesini sonlandırarak genişlik ve kalınlıktaki büyümelerini hızlandırır. İnsanlarda, HA kristallerinin genişlik ve kalınlık olarak büyüdüğü olgunlaşma aşaması, yaklaşık 3-4 yıl sürer. Bu süreç, mine tabakasının mineralizasyonu için gereklidir ve olgunlaşma aşamasındaki ameloblastlar tarafından pürüzsüz ve kıvrımlı uçlu fazlardan geçerken yönlendirilir (Chai&ark., 2000; Smith, 1998).

MİNENİN İÇERİĞİ VE MİNERALİZASYONU

Dişlerde oluşan mineral yapı kalsiyum HA ($\text{Ca}_{10}(\text{PO}_4)_6(\text{OH})_2$) ile yakından ilişkilidir. Mine yapısındaki HA kristallerinin genişliği 55-90 nm, kalınlığı 24-30 nm ve uzunluğu 10-1000 nm olup vücuttaki diğer sert doku kristallerinden yaklaşık 10 kat daha büyüktür. Hacimsel olarak mine dokusunun %85'i minerallerden (HA kristalleri), %3'ü protein ve lipidlerden (organik maddeler), %12'lik kısmı ise su moleküllerinden oluşmaktadır. (Health UDo, 2016).

Maturasyonunu tamamlamış diş minesini, birbirine neredeyse paralel olacak şekilde yerleşmiş nano-prizma benzeri kalsiyum HA kristallerinden

meydana gelmektedir. Mine prizmaları, çapları ortalama 50 nm olan ve heksagonal yapı (bal peteği görünümü) sergileyen HA kristalinden oluşmaktadır. Bu yapı mine kalınlığı boyunca devam ederek minenin özgün fizikokimyasal özelliklerinin belirlenmesinde önemli bir rol oynamaktadır. Prizmalar arasındaki boşluklar geniş olup, su ve organik maddeden oluşan matriks yapısı ile doldurulmuştur (Iijima&Moradian-Oldak, 2005).

Diş minesini, mikroporöz bir yapıya sahiptir. Asit atakları sonucu HA kristalleri çözünmekte, mikroporlarda boyut artışı meydana gelmektedir. Mine insan vücudundaki en sert doku olmasına rağmen çeşitli iyonlar, bakteriler, asit moleküllerinin difüzyonu gözlemlenmektedir. Böylelikle prizmalar ve kristaller arasında çatlaklar veya mikroskobik aralıklar oluşarak sızıntıya izin verebilmektedir. Minedeki kristallerin oluşum aşamasında öncelikle hidroksikarbonapatit formu (HCA) meydana gelmektedir. Böylelikle olgun mine kristallerinin merkez kısmında periferik oranla daha çok karbonata rastlanılmaktadır. HCA, asit atakları karşısında daha dirençsiz bir yapı göstermektedir. Bu nedenle karyojenik ataklar sonucu demineralizasyon süreci HA kristallerinin merkezinden başlayıp periferik doğru ilerlemektedir (Simmer&Fincham, 1995; Robinson&ark.,2000).

MİNENİN HİSTOLOJİSİ

Minenin uzunlamasına histolojik kesiti incelendiğinde ağaç gövdesinin halkaları şeklinde koyu tabakalar görünmektedir. Organik içeriği fazla olan bu çizgiler inkremental çizgiler veya Retzius çizgileri olarak tanımlanmıştır (Resim 1) (Risnes, 1990).

Retzius çizgileri, mikroporlardan hidrojen iyonları ve suyun difüzyonuna sebep olarak başlangıç mine çürüklerine zemin hazırlamaktadır. Bu iyon hareketi sebebiyle yüzeysel mine tabakası çözünerek başlangıç mine çürüğü oluşur. Retzius çizgilerinin yerleşim açılarının rolü çürük oluşumunda belirleyicidir. Retzius çizgileri minenin aksiyal yüzeyinde diagonal seyrekken minenin okluzal yüzeyinde dik seyretmektedir. Lateral yönde seyreden çizgiler, düz yüzeylerdeki çürüklerin lateral olarak yayılımına da zemin hazırlamaktadır (Bergman& Engfeldt, 1954).



Resim 1. Bir maksiller birinci küçük azı dişinin minesindeki düzenli aralıklı Retzius çizgileri (Risnes, 1990).

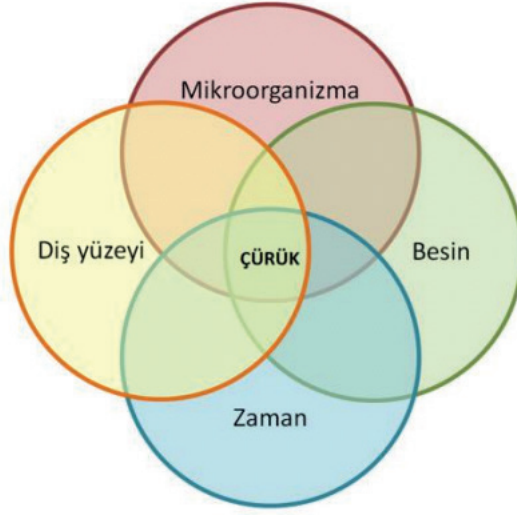
SÜT DİŞİ MİNESİ ile DAİMİ DİŞ MİNESİ ARASINDAKİ FARKLAR

Süt dişi ile daimi diş minesinin organik ve inorganik yapıları arasında farklılıklar bulunmaktadır. Süt dişi minesi daha az inorganik yapıya sahip olduğu için morfolojik olarak da daimi diş minesinden farklılık göstermektedir. Daimi diş minesine oranla iyon geçişine daha fazla izin vermektedir (Uekusa, 2006).

Süt dişlerinin mine-sement birleşimindeki mine prizmaları dik olarak konumlanırken, daimi dişlerde yatay konumlanmaktadır. Tüberkül tepelerinde hem süt hem daimi dişlerde mine prizmaları, ısırma yüzeylerine dik açı yapacak şekilde bulunmaktadır. Bu nedenle de restorasyonlarda asitleme işlemi sürekli dişlerden daha uzun sürmektedir. Aynı şekilde prizmatik tabakanın süt dişlerinde, daimi dişlerden daha kalın olması da asitleme süresini uzatan bir etken olmaktadır. Daimi dişlerdeki prizmatik tabaka daha çok aşınmanın az olduğu ara yüzeyler ve servikal bölgede gözlenmektedir (El-Kalla&García-Godoy,1998; Küçükeşmen&Erdoğan, 2009).

DİŞ ÇÜRÜĞÜ

Çürük, diş yüzeyini kaplayan mikrobiyal dental plakta biriken bakterilerin fermente edilebilen karbohidratı kullanması sonucu meydana gelen asidik yapı ile diş materyalinin yıkımı şeklinde ortaya çıkan enfeksiyöz bir hastalıktır. Dental plak tükürükte bulunan bakterilerden oluşan mikrobiyal bir biyokütledir. Bu mikroorganizmalar diyetdeki fermente olabilen karbohidratları metabolize eder ve bunun sonucunda asit ortaya çıkarır. Bu asit diş yapısında zamana bağlı olarak yıkıma yol açar. Diş çürüğü oluşumuna sebep olan etkenler Venn diyagramı ile tanımlanmaktadır (Şekil 1) (Kid&Feverskov, 2016; Pitts&ark., 2017, Margolis&Moreno,1994).



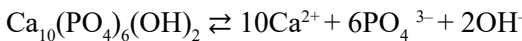Şekil 1. Venn diyagramı (Kid&Feverskov, 2016)

Çürüğün oluşumundan sorumlu olan bakteriler Streptococcus mutans, çürüğün ilerlemesinden sorumlu olan bakteriler ise laktobasillerdir. S. mutanslar karbonhidratları fermente ederken laktik asit ortaya çıkararak diş çürüğünün oluşumunu başlatırken laktobasiller ise karbonhidrat maruziyetinin artmasıyla zamanla ağız pH'ını daha da düşürerek diş sert dokusunda çürüğün ilerlemesine sebep olur (Scheie&ark., 1984).

KRİTİK PH

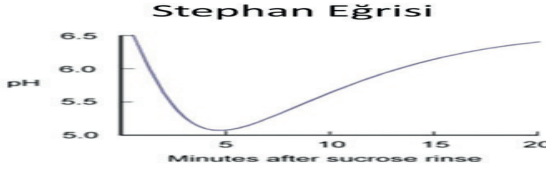
Kritik pH, bir solüsyonun diş minesi gibi belirli bir minerale göre doymuş olduğu pH'dır. Çözeltinin pH'ı kritik pH'ın üzerindeyse, çözelti minerale göre aşırı doymuştur ve daha fazla mineral çökeltme eğiliminde olacaktır. Tersine, çözeltinin pH'ı kritik pH'dan düşükse, çözelti doymamıştır ve mineral çözelti doymun hale gelene kadar çözünme eğiliminde olacaktır. Tükürük ve dental plak sıvısı normalde diş minesine göre aşırı doymuştur çünkü pH'ı kritik pH'dan daha yüksektir. Bu nedenle dişler tükürükte veya dental plak altında çözünmez. Dental plak sıvısındaki asitler yüksek konsantrasyona ulaştığında mineye difüze olur ve minenin çözünmesi gerçekleşir. Aynı zamanda minerallerin çözünmesinin başlaması için dental plak sıvısındaki kalsiyum ve fosfat iyonlarının doymamış olması gerekmektedir. Minede çözünme-çökeltme reaksiyonu aşağıdaki gibi gerçekleşmektedir:

Çözünme ⇌ Çökeltme



Dental plak pH'ı belirli bir değerin altına düştüğünde, mineden mineral çözünmesi bu mekanizmayla başlar. Kritik pH denilen bu değer 5 ve 6 arasında olup ortalama 5,5'tir (Daves, 2003; Anderson&ark., 2001).

Kritik pH ortamdaki flor, kalsiyum ve fosfat konsantrasyonu, asidin tipi ve diş minesindeki minerallerin çözünme özelliklerine bağlıdır. Plak pH'sının düşmesi tükürük, bakteri, zaman ve diyetle ilgili faktörlerle belirlenir. Diyetle fermente olabilen karbonhidratların alınmadığı zamanlarda ağız pH'ı nötr iken fermente olabilen karbonhidratların alınmasıyla pH hızla dakikalar içinde düşmektedir. Bu pH değişiklikleri ilk kez Robert M. Stephan tarafından kaydedilmiştir. Plak pH'sındaki değişiklikleri bir grafik ile belirtmiştir ve bu grafiğe 'Stephan Eğrisi' denilmektedir (Şekil 2) (Stephan, 1944).



Şekil 2. Stephan Eğrisi (Stephan, 1944)

DEMİNERALİZASYON

Tükürük ve ağız sıvıları normal fiziksel koşullar altında, minedeki mevcut hidroksiapatit ve florapatite göre doymuş kabul edilmektedir. Kritik pH (5,5)'nin altında olduğu durumlarda ve asit atakları nedeniyle ağız sıvıları ve mine arasındaki doyumluk dengesi bozulmaktadır. Demineralizasyonda plakta bulunan hidrojen iyonları mineye, minedeki mineraller ise çözünerek tükürük ve plağa geçmeye başlamaktadır. Biyofilm içeriğindeki asit artmaya devam ettikçe pH düşmeye başlamakta ve biyofilm-mine arası yüzey doyumluğunu kaybederek diş yüzeyinde demineralize alanlar ortaya çıkmaktadır (Hicks&ark., 2003; 2004).

Demineralizasyon sürecinde tekrarlayan asit atakları ve pH'daki sürekli düşüş ile minede 20 ile 50 µm derinliğindeki mikrokanallar oluşmakta ve mine yüzeyindeki çözümler optik değişimler meydana getirmektedir. Bunun sonucunda kurutulan mine yüzeyi parlaklığını kaybederek mat, opak, beyaz bir görünüm almaktadır. Bu görünüm demineralizasyonun sürecinin ilk klinik belirtisi olarak karşımıza çıkmaktadır (Cate&Feathers-tone,1991; Kind&ark., 2017).

REMİNERALİZASYON

Plak bakterileri tarafından üretilen asitlerin tükürükle tamponlanması ile pH yükselip ortam nötr hale gelmeye başlar. Böylece dental plak ve tükürük; kalsiyum, fosfat ve florid iyonları açısından doyumluğa ulaşmaya başlamaktadır. Demineralizasyon engellenerek ağız içerisindeki bu döngü remineralizasyon lehine doğru kaymaktadır (Pitts&ark., 2017) Çözünen iyonların daha önce hasara uğrayan kristallere doğru geçişi ile remineralizasyon gerçekleşmektedir. Çürük oluşumunun dinamik yapısı sayesinde, hastalık henüz subklinik dönemde iken ilerlemesi durdurulabilmekte veya süreç tersine döndürülebilmektedir (Buskes&ark.,1985). Minedeki HA kristallerinin seçici geçirgen yapısı kaviteye gözlenmeyen beyaz mine lezyonlarında bozulmamakta ve böylelikle tükürük ve plak içerisindeki remineralizasyon gerçekleştirecek iyon geçişine izin vererek organize olabilmektedir (Shen&ark., 2001). Remineralizasyon gösteren mine yapısının doğal mine kristallerine oranla daha dirençli bir yapıda olduğunu bildirilmiştir. Remineralizasyon aşamasında kristallerin boyutu ve dağılımı düzensiz olduğu için remineralize olan mine kristalleri histopatolojik olarak incelendiğinde, doğal mine kristallerinden daha büyük olduğu ve daha fazla mineral içerdiği belirlenmiştir (González-Cabezas, 2010).

SONUÇ

Diş çürüğü, minenin demineralizasyon-remineralizasyon döngüsünde bozulmaya bağlı gelişen dinamik bir süreçtir. Demineralizasyon sürecinde tekrarlayan asit atakları ve pH'daki sürekli düşüş yüzünden minede çürük oluşumu gerçekleşir.

KAYNAKLAR

- Bergman G, Engfeldt B. Studies on Mineralized Dental Tissues: III. Dental changes in a case of osteopetrosis. *Acta Odontol Scand.* 1954;12(2):133-44.
- Buskes JAKM, Christoffersen J, Arends J. Lesion Formation and Lesion Remineralization Enamel under Constant Composition Conditions. *Caries Res.* 1985;19(6):490-6.
- Chai Y, Jiang X, Ito Y, Bringas P, Han J, Rowitch DH, vd. Fate of the mammalian cranial neural crest during tooth and mandibular morphogenesis. *J Dev.* 2000;127(8):1671-9.
- Dawes C. What is the critical pH and why does a tooth dissolve in acid?. *J Can Dent Assoc.* 2003;69(11):722-4.
- El-Kalla IH, García-Godoy F. Bond strength and interfacial micromorphology of compomers in primary and permanent teeth. *Int J Paediatr Dent.* 1998;8(2):103-14.
- González-Cabezas C. The chemistry of caries: remineralization and demineralization events with direct clinical relevance. *Dent Clin North Am.* 2010;54(3):469-78.
- Hicks J, Garcia-Godoy F, Flaitz C. Biological factors in dental caries: role of saliva and dental plaque in the dynamic process of demineralization and remineralization (part 1). *J Clin Pediatr Dent.* 2003;28(1):47-52.
- Hicks J, Garcia-Godoy F, Flaitz C. Biological factors in dental caries enamel structure and the caries process in the dynamic process of demineralization and remineralization (part 2). *J Clin Pediatr Dent.* 2004;28(2):119-24.
- Iijima M, Moradian-Oldak J. Control of apatite crystal growth in a fluoride containing amelogenin-rich matrix. *Biomater Res.* 2005;26(13):1595-603.
- Kidd E, Feverskov O. Essentials of Dental Caries, *Oxford University Press.* 4th bs. 2016,s: 6-9.
- Kind L, Stevanovic S, Wuttig S, Wimberger S, Hofer J, Müller B, vd. Biomimetic Remineralization of Carious Lesions by Self-Assembling Peptide. *J Dent Res.* 2017;96(7):790-7.
- Küçükeşmen Ç, Erdoğan Y. Süt ve daimi dişlerde bağlayıcı ajanların etkinliği, biyouyumluluğu ve sitotoksitesi. *SDÜ Tıp Fak Derg.* 2009;16(1):48-55.
- Margolis HC, Moreno EC. Composition and cariogenic potential of dental plaque fluid. *Crit Rev Oral Biol Med.* 1994;5(1):1-25.
- P, Hector MP, Rampersad MA. Critical pH in resting and stimulated whole saliva in groups of children and adults. *Int J Paediatr Dent.* 2001;11(4):266-73.
- Pitts NB, Zero DT, Marsh PD, Ekstrand K, Weintraub JA, Ramos-Gomez F, vd. Dental caries. *Nat Rev Dis Primers.* 2017;3:51-9.

- Risnes S. Structural characteristics of staircase-type retzius lines in human dental enamel analyzed by scanning electron microscopy. *Anat Rec.* 1990;226(2):135-46.
- Robinson C, Shore RC, Brookes SJ, Strafford S, Wood SR, Kirkham J. The chemistry of enamel caries. *Crit Rev Oral Biol Med.* 2000;11(4):481-95.
- Scheie AA, Arneberg P, Ørstavik D, Afseth J. Microbial composition, pH-depressing capacity and acidogenicity of 3-week smooth surface plaque developed on sucrose-regulated diets in man. *Caries Res.* 1984;18(1):74-86.
- Shen P, Cai F, Nowicki A, Reynolds EC, Vincent J. Remineralization of enamel subsurface lesions by sugar-free chewing gum containing casein phosphopeptide-amorphous calcium phosphate. *J Dent Res.* 2001;80(12):2066-70.
- Simmer JP, Fincham AG. Molecular mechanisms of dental enamel formation. *Crit Rev Oral Biol Med.* 1995;6(2):84-108.
- Simmer JP, Hu JCC. Dental Enamel Formation and Its Impact on Clinical Dentistry. *J Dent Educ.* 2001;65(9):896-905.
- Smith CE. Cellular and chemical events during enamel maturation. *Crit Rev Oral Biol Med.* 1998;9(2):128-61.
- Stephan RM. Intra-Oral Hydrogen-Ion Concentrations Associated With Dental Caries Activity. *J Dent Res.* 1944;23(4):257-66.
- Cate JM, Featherstone JDB. Mechanistic aspects of the interactions between fluoride and dental enamel. *Crit Rev Oral Biol Med.* 1991;2(3):283-96.
- U.S. Department of Health and Human Services Oral Health Coordinating Committee. U.S. Department of Health and Human Services Oral Health Strategic Framework, 2014-2017. *Public Health Rep.* 2016;131(2):242-257.
- Uekusa S, Yamaguchi K, Miyazaki M, Tsubota K, Kurokawa H, Hosoya Y. Bonding efficacy of single-step self-etch systems to sound primary and permanent tooth dentin. *Oper Dent.* 2006;31(5):569-76.



BÖLÜM 2

ÇOCUK DIŞ HEKİMLİĞİNDE SEDASYON

Ayşe GÜNAY¹, Sema ÇELENK², Buket AYNA³

1 Doç. Dr. Dicle Üniversitesi Diş Hekimliği Fakültesi Çocuk Diş Hekimliği A.D. Diyarbakır. 0000-0002-0918-7962

2 Prof. Dr. Dicle Üniversitesi Diş Hekimliği Fakültesi Çocuk Diş Hekimliği A.D. Diyarbakır. 0000-0001-8981-6281

3 Prof. Dr. Dicle Üniversitesi Diş Hekimliği Fakültesi Çocuk Diş Hekimliği A.D. Diyarbakır. 0000-0003-1963-8568

Giriş

Çoğu kişi diş hekimliği uygulamalarını rahatsız edici bulmakta ve dental anksiyete olarak tanımlanan dişhekimliğindeki bu korku ve kaygı, çözümü en zor problemler arasında yer almaktadır (King, 2002; Doerr, Lang, Nyquist, & Ronis, 1998). Özellikle çocuklar yetişkinlerden psikolojik, duygusal ve fiziksel olarak farklı olmaları nedeniyle diş hekimi korkusunu daha yaygın yaşarlar (Attri, ve diğerleri, 2017; Nelson & Xu, 2015). Bununla birlikte yeni bir deneyim yaşama korkusu veya daha önceden yaşanmış bir medikal tedavi deneyimi, diş hekimi randevusundan önce evde yaşanan telaşlı hazırlık aşaması ve ebeveynlerin tutumu diş hekimi korkusunun nedenleri arasındadır (Hosey & Chadwick, 2003; Vitale, Casaschi, & Follo, 1999; Watson & Visram, 2003). Günümüzde prosedürlerin çoğu yalnızca lokal anestezi ile gerçekleştirilebilmektedir. Ancak bazı girişimlerde ise hasta konforunun ve uyumunun artırılması, anksiyetenin giderilmesi amacıyla sedasyon ya da operasyon ve hasta özelliklerinden kaynaklanan nedenlerle genel anestezi uygulamaları da gerekmektedir (Cusenza, ve diğerleri, 2024).

Sedasyon; tanı ya da tedavi amaçlı girişimler sırasında, dışarıdan farmakolojik ajanlar uygulanarak lokal ya da reyonel anestezi eşliğinde veya tek başına, yaşamsal fonksiyonlar korunarak, değişen derecelerde bilincin baskılanması ile hastanın korku-kaygı-huzursuzluk gibi hislerini azaltan ve işlemlerin gerçekleştirilmesini kolaylaştıran bir anestezi yöntemi olarak tanımlanmaktadır (Işık, 2021).

Amerikan Çocuk Diş Hekimliği Akademisi (AAPD)'nin 2016 yılındaki rehberine göre sedasyon, minimal, orta ve derin sedasyon ya da genel anestezi olmak üzere 3'e ayrılmaktadır (American Dental Association, 2016).

Anksiyoliz olarak bilinen minimal sedasyon, hastanın bilinçli sedasyona yol açmadan sözlü komutlara normal şekilde yanıt vermesiyle oluşan anksiyete azalmasıdır. Bu genellikle tek bir düşük doz veya inhalasyon ajanı ile elde edilir (Harbuz & O'Halloran, 2016).

Orta düzeyde (Bilinçli) sedasyon, bilincin baskılanmasıyla sonuçlanacak şekilde bir veya birden fazla ilacın uygulanmasıdır. Hastanın hava yolunu, kardiyovasküler fonksiyonunu veya ventilasyonunu korumak için yardıma ihtiyacı olmamalıdır. Hastanın kendi güvenliği ve derin sedasyondan kaçınmak için sözlü ve hafif dokunuş gibi komutlara amaçlı bir şekilde yanıt vermelidir (Hara, ve diğerleri, 2023).

Bunun aksine, derin sedasyonda hastalar kolayca uyandırılmaz ve bir yanıt elde etmek için tekrarlanan veya ağırlı uyarı gerekir; ayrıca, hava yolu açıklığını ve kendiliğinden ventilasyonu korumak için yardım gerekebilir (Glassman, ve diğerleri, 2009; Coke & Edwards, 2009).

Genel anestezi ise, hastaların uyarana karşı amaçlı bir tepki vermediği, reflekslerini ve kendi hava yollarını koruma yeteneklerini kaybettiği ve solunum-kardiyovasküler depresyon olabileceği ilaç kaynaklı bir durum olarak tanımlanır (Shabanie, 2006).

Sedasyon Yöntemleri

-İnhalasyon Sedasyonu: Hastalar maskeyle başa çıkabildikleri sürece makul derecede tolere edilebilir, güvenli ve etkili bir sedasyon tekniği olarak kabul edilir. İyi bir analjezik etkiye sahip Nitroz oksit/oksijen sedasyonu özellikle çocuklar için birinci basamak seçenek olarak önerilir (Harbuz & O'Halloran, 2016; Yee, Wong, Chay, Wong, & Chng, 2019). Bu yöntem kısa süreli uygulamalarda diş hekimi kaygısı, iğne fobisi, rahatsız edici prosedürler ve öğürme reflekslerinin baskılanması için endikedir. Ancak üst solunum yolu enfeksiyonları, obstrüktif uyku apnesi, şiddetli davranış bozukluğu, duyma problemi varlığında ve kooperasyon kurulamayan çok küçük çocuklarda kontrendikedir (Harbuz & O'Halloran, 2016; Şahin, 2023).

-Enteral Sedasyon: Güvenilir olması, kolay uygulanabilir olması, daha yüzeysel sedasyon oluşturması ve parenteral yolun oluşturduğu ağrının ve anksiyetenin elimine edilmesi gibi avantajları bulunmaktadır. Ancak bunun yanında absorpsiyonunun önceden tahmin edilememesi, sedasyonun ihtiyaç dışında daha uzun sürmesi, doz ve etki oranının tam olarak belirlenememesi gibi dezavantajları da mevcuttur (Işık, 2021). Oral ve rektal yoldan uygulanabilmektedir.

Oral sedasyon, çocuk diş hekimleri arasında tercih edilen ve en yaygın kullanılan uygulama yöntemidir. Ancak, bu yöntem bilindiği gibi öngörülemezdir ve çocuklar sedatif ilacı kabul etmeyi reddettiğinde sıklıkla hayal kırıklığı yaşanır. Oral ilaçların acı tadını maskelemek için çabalar sarf edilmişse de çocukların bunları tükürmesi veya kusmasıyla sıklıkla karşılaşmaktadır (Chopra, Mittal, Bansal, & Chaudhuri, 2013; Primosch & Guelmann, 2005; Bahetwar, Pandey, Saksena, & Chandra, 2011). Öte yandan, enjeksiyon veya kanül yerleştirilmesini gerektirmemesi, ekonomik olması ve uygulamasının kolay olması kullanışlı bir sedasyon yöntemi olarak çekiciliğini artırır (Nelson, Wilson, & Tanbonliong, 2022).

Rektal sedasyon, kusma riskinin ve enjeksiyon uygulamasına gerek olmaması gibi avantajları olsa da ilaç doz oranının tam olarak belirlenememesi, biyoyeçerliliğindeki tutarsızlıklar, kısmi olarak ilk geçiş etkisinin görülmesi, mukoza irritasyonu ihtimali ve uygulama şekli travmatik olduğu için hastalar açısından uygunsuz algı oluşması dezavantaj olarak sayılabilir. Dişhekimliğinde tercih edilen bir yöntem değildir (Braham, Bogetz, & Kimura, 1993).

-Parenteral Sedasyon: İntramusküler (IM), intravenöz (IV), intranasal (IN), submukozal (SM), subkutan (SC), intraosseöz (IO) vb. gibi ilacın gastrointestinal (GI) sistemi baypas ettiği bir uygulama tekniğidir (American Dental Association, 2016).

İntravenöz sedasyonda, ilaçların etkisinin çabuk başlaması, dozaj ayarlaması yapılabilmesi, sedasyon seviyelerinin intavenöz yolla kolayca ve hemen sağlanabilmesi, antagonist ilaçların uygulanabilmesi ve uzun süreli amnezi etkisi bu tekniğin tercih edilmesine olanak sağlar (Pastuovic, Cohen, & Burton, 1996; Smith, Monk, White, & Ding, 1994). Ancak uygulamada beceri ve deneyim gerektirmesi ve özellikle pediatrik işlemlerde sürekli venöz erişim ve enjeksiyon ihtiyacı bu yöntemin uygulanmasını güçleştirmektedir (Fiorillo, 2019; Unkel, ve diğerleri, 2021).

İntramusküler sedasyonda, emilim IV'e göre daha yavaş ve tutarsızdır (Dantas, Oliveira-Ribeiro, Almeida-Souza, & Groppo, 2016). Non-koopere ve özellikle çok küçük yaş gruplarında, inhalasyon ve IV gibi daha kontrollü tekniklerin kullanılmadığı durumlarda uygulanabilir (Şahin, 2023). Değişken emilim oranları ve titrasyon yetersizliği nedeniyle güvenli değildir ve diş hekimliğinde yaygın olarak kullanılmaz (Mamaled, 2003).

Enjeksiyon ve kanül yerleştirilmesi çocuk hastalar için travmatik olduğundan yeni ilaç verme yöntemleri önerilmiş ve araştırılmıştır. Transmukozal (intranazal, sublingual, bukkal) yol iyi bir alternatif olarak karşımıza çıkmaktadır. Bu yolun faydaları arasında ilaçların sistemik dolaşıma doğrudan emilmesi, hepatik ilk geçiş metabolizmasından kaçınma, artan biyoyararlanım ve oral sedasyona kıyasla daha hızlı başlaması yer alır. Transmukozal uygulama ayrıca intravenöz sedasyondan daha az rahatsızlığa ve hastalar tarafından daha iyi kabul görmeye neden olur (Chopra, Mittal, Bansal, & Chaudhuri, 2013). Basitliğine, göreceli ağrısızlığına ve daha az hasta işbirliğine ihtiyaç duymasına rağmen, intranasal uygulama mukozal tahrişle ilişkilendirilmiştir (Fuks, Kaufman, Ram, Hovav, & Shapira, 1994).

Endikasyon ve Kontrendikasyonları

Çocuk hastalarda eğer bir dental tedavi ihtiyacı varsa ve diğer davranış yönlendirme metodları işe yaramıyorsa; dental tedavinin kalitesi, hastanın emosyonel gelişimi ve sağlığı için sedasyon prosedür sırasında hastanın rahatlığını ve işbirliğini arttırabilir (Melini, Forni, Cavallin, Parotto, & Zanette, 2020). Ancak herhangi bir komplikasyon veya olası riskleri minimuma indirmek için hastaları kapsamlı bir şekilde değerlendirmek oldukça önemlidir. Sedasyonun endikasyonları (Kapur & Kapur, 2018; Nelson & Nelson, 2013);

-Temel davranış yönlendirme metodlarının başarılı olmadığı korkmuş, diş fobisi olan kaygılı hastalar ve geçmişte işbirliği yapmayan çocuklar,

-Psikolojik veya duygusal olgunluk eksikliği ve/veya zihinsel, fiziksel veya tıbbi engeli nedeniyle işbirliği yapamayan hastalar,

-Tekrarlanan tedavinin psikolojik veya duygusal travmaya neden olabileceği kapsamlı uzun tedavi ihtiyaçları olan çocuklar,

-Bakım almak için uzun mesafeler kat eden çocuklar,

-Herhangi bir nedenden dolayı lokal anestezinin etkisiz olduğu çocuklar,

-Stresle kötüleşen tıbbi durumları olan çocuklardır.

Kontrendikasyonları ise (Nelson & Nelson, 2013; Melloni, 2005; Araujo, ve diğerleri, 2021);

-Minimum diş tedavisi ihtiyaçları olan kooperatif hastalar,

-Ebeveyn itirazı veya tedavi için alternatif bir seçeneğin seçimi,

-Mali engeller,

-Sedatif ilaçlara karşı bilinen alerjileri veya aşırı duyarlılığı olan hastalar,

- Kontrol edilemeyen hipertansiyon, kardiyovasküler hastalık veya bozulmuş hava yolları olan hastalardır.

Bununla birlikte astımın hafif bir formuna sahip olan veya iyi kontrol edildiği düşünülen hastalar sedasyon için uygundur. Ancak astımdan dolayı acil servise birkaç kez gitme öyküsü olan veya hastalığın kontrolü için birden fazla ilaç gerektiren orta ila şiddetli astımlı hastalarda komplikasyon riski daha yüksektir. Haftada üç veya daha fazla kez albuterol gibi inhale β 2-agonist kurtarma inhaleri kullanan hastalar genellikle kötü kontrol altında kabul edilir ve yeniden değerlendirme için birincil hekimlerine sevk edilmelidir (Todd, 2013).

Üst solunum yolu enfeksiyonları (ÜSYE) da çocuk hastalarda sedasyon ve anestezi elde etmede potansiyel sorun olarak karşımıza çıkmaktadır. Hafif bir ÜSYE’de potansiyel olarak sedasyon uygulanabilir ancak hastane ortamı dışında ofis ortamında tedaviyi ertelemek en iyi seçenek olacaktır. Şiddetli obstrüktif uyku apnesi veya kronik obstrüktif akciğer hastalığı (KOA) gibi önceden var olan solunum yolu rahatsızlıkları olan kişiler, sedasyon sırasında solunum depresyonu veya hava yolu zorlanması riskiyle karşı karşıya kalabilirler (Pozin, ve diğerleri, 2023; Leiten, ve diğerleri, 2020).

Doğuştan kalp hastalığı olan hastalar da herhangi bir sedatif veya genel anestezi prosedüründen önce düşünülmelidir ve hastanın yeniden değerlendirilmek üzere çocuk doktoruna sevk edilmesi önerilir (Greeley, Bruijn, & Davis, 1987).

Epilepsi ve diyabet öyküsü de dikkate alınması gereken iki durumdur. Yaşanan nöbetlerin sıklığını ve türlerini belgelemek esastır. Hasta son iki yıl içinde herhangi bir nöbet öyküsü olmadan gelirse, ilaçlarına uyuyorsa ve antikonvülsan ilaç dozajında herhangi bir değişiklik olmadıysa bu, hastanın ilaçlarının değerlendirilmesine gerek olmadığını gösterir (Todd, 2013). Anti-epileptik ilaçlar genellikle pediatrik hastaya verilen herhangi bir sedasyona ek olabilen kendi sedatif etkisini üretir. Bu nedenle, herhangi bir işlemden önce hastanın ilacının dikkatli bir şekilde değerlendirilmesi gerekir. Çocuğun ebeveynlerine antikonvülsan ilacın herhangi bir işlemden önce sabah alınması önerilmelidir. Diyabet açısından, iyi metabolik kontrol altında olan bir hasta sedasyon için güçlü bir adaydır. Tip 1 diyabetli çocuklarda HbA_{1c} hedefleri %6,5'in altındayken, diyabetsiz çocuklarda değer %7,5'in altında olmalıdır (Mallory, Travers, McCracken, Hertzog, & Cravero, 2017). Kan şekeri seviyeleri 150-250 mg/dL arasında olmalı ve hasta günün ilk vakalarından biri olarak planlanmalıdır (Todd, 2013).

Çocuk Hastada Pre-Operatif Hazırlık

Sedasyon bir sürekliliktir. Fizyolojik etkiler, ilaç, doz, uygulama yolu ve hasta özellikleri gibi çeşitli faktörlere bağlı olarak önemli ölçüde değişiklik gösterebilir (Wilkinson, 2005; Nelson & Nelson, 2013). Minimal sedasyon, sedasyonun en hafif şekli olarak kabul edilir. Daha güçlü ilaçlar ve daha yüksek dozlar uygulandıkça, sedasyon derinliği orta sedasyona, derin sedasyona ve hatta genel anesteziye doğru kayabilmektedir. Sonuç olarak daha derin seviyelerde, hastalar tepkisiz olur ve kendi solunumlarını veya kardiyovasküler işlevlerini sürdüremez hale gelirler (Colson, 2005). Böyle bir durumda, bilinçsiz çocuğun kendi kendini düzenleme yeteneğini yeniden kazanana kadar onu idare etmek sedasyon ekibinin sorumluluğundadır.

Özellikle ayakta tedavi ortamlarında dental işlemler için sedasyon uygulaması, ölüme veya kalıcı nörolojik hasarlara yol açabilmektedir. Bunun nedenleri incelendiğinde ise genelde hasta koruyucu reflekslerini kaybettikten sonra resüsitasyon yapılamamasından kaynaklanmıştır. Komplikasyonlar genelde ileri yaşlarda ya da küçük yaş gruplarında daha çok karşımıza çıkmaktadır. Özellikle 5 yaşın altındaki çocuklar ve önceden var olan tıbbi rahatsızlıkları olanlar en büyük risk grubudur (Cote, Notterman, Karl, Weinberg, & McCloskey, 2000; Chicka, Dembo, Mathu-Muju, Nash, & Bush, 2012; Costa, ve diğerleri, 2012; Lee, Milgrom, Starks, & Burke, 2013). Bu yüzden olası yan etkileri yaşamamak, en aza indirmek için ya da herhangi bir yan etki ile karşılaşıldığında hemen müdahale edebilmek için hastaların ön hazırlığı kadar işlem yapılacak ortamın hazırlığı da oldukça önemlidir.

Sedasyon öncesi hasta hazırlığı; tedavisi öncesi bilgilendirme ve onam, hastanın detaylı kontrolü ve diyet kısıtlamalarından oluşmaktadır (Kapur & Kapur, 2018).

Hasta, ebeveyn, refakatçi, veli veya bakıcıya herhangi bir sedatif ajanın verilmesiyle ilişkili prosedürlerle ilgili, olası yan etkiler, komplikasyonlar hakkında bilgi verilmeli ve önerilen sedasyon için bilgilendirilmiş onam alınmalıdır ve bu yazılı olarak teyit edilmelidir (College of Dental Surgeons of BC, 2018). Çocuklar söz konusu olduğunda, geçerli onay yasal vasi tarafından imzalanmalıdır.

Hasta değerlendirmesi kapsamlı bir tıbbi, dişsel ve sosyal geçmişi kapsamalıdır. Çocuk hastalar birçok yönden yetişkinlerden farklılık gösterirler. Anatomik yapıları gereği havayolları daha dar, daha kolay tıkanır ve hipoksiye daha yatkındırlar. Ayrıca çocuklarda, sedasyon sonucu yanıt olarak bradikardi daha çok görülebilmektedir (MacGregor, 2008; Eslaami-zaad & Toopchi, 2019).

Çocuk hastalardaki tüm bu farklılıklar dikkate alınarak muayenesi, amaçları sadece hastaların fiziksel durumlarını sınıflandırmak ve bir prosedür gerçekleştirilmeden önce sundukları riski tahmin etmek ve bir hastanın sedasyon altında olmaya uygun olup olmadığına karar verirken dikkate alınması gereken standartları belirleyen Amerikan Anesteziistler Derneği (ASA) sınıflandırmasına göre yapılmalıdır (Tablo 1) (American Society of Anesthesiologists, 2014). Pediatrik sedasyonda, yalnızca ASA I hastalarının hastane ortamı dışında sedasyona tabi tutulması önerilir (Wilson, 2015). Hava yolu tıkanıklığı, adenotonsiller hipertrofi veya diğer anatomik hava yolu anomalileri durumunda, hastayı dış prosedürüne almadan önce optimizasyon için ilgili uzmana danışılmalıdır (Kapur & Kapur, 2018).

Tablo 1. ASA Hastanın Fiziksel Durum Sınıflandırması

Sınıf	Tanım	Pediyatrik Örnekler, Aşağıdakilerle Sınırlı Olmamak Üzere:
ASA I	Normal sağlıklı bir hasta	Sağlıklı (akut veya kronik hastalığı yok), yaşına göre normal BMI persentil değeri
ASA II	Hafif sistemik hastalığı olan bir hasta	Asemptomatik konjenital kalp hastalığı, iyi kontrol edilen disritmiler, alevlenme olmaksızın astım, iyi kontrol edilen epilepsi, insüline bağımlı olmayan diabetes mellitus, yaşa göre anormal BMI persentil değeri, hafif/orta şiddette obstrüktif uyku apnesi, remisyonda onkolojik durum, hafif kısıtlanmalı otizm
ASA III	Şiddetli sistemik hastalığı olan bir hasta	Düzeltilmemiş stabil konjenital kardiyak anomali, alevlenmeli astım, zayıf kontrol edilen epilepsi, insüline bağımlı diabetes mellitus, morbid obezite, yetersiz beslenme, şiddetli obstrüktif uyku apnesi, onkolojik durum, böbrek yetmezliği, kas distrofisi, kistik fibrozis, organ nakli öyküsü, beyin/omurilik malformasyonu, semptomatik hidrosefali, prematüre bebek düzeltilmiş yaşı <60 hafta, şiddetli kısıtlamaları olan otizm, metabolik hastalık, zor hava yolu, uzun süreli parenteral beslenme. Zamanında doğan bebekler <6 haftalık yaşta.
ASA IV	Yaşamı sürekli tehdit eden ciddi sistemik hastalığı olan bir hasta	Semptomatik konjenital kardiyak anomali, konjestif kalp yetmezliği, prematüreliliğin aktif sekelleri, akut hipoksik-iskemik ensefalopati, şok, sepsis, yaygın intravasküler koagülasyon, otomatik implante edilebilir kardiyoverter-defibrilatör, ventilatör bağımlılığı, endokrinopati, ağır travma, ağır solunum sıkıntısı, ileri onkolojik durum.
ASA V	Ameliyat olmadan hayatta kalması beklenmeyen ölmek üzere olan bir hasta	Masif travma, kitle etkisi olan intrakranial kanama, EKMO gerektiren hasta, solunum yetmezliği veya arresti, malign hipertansiyon, dekompanse konjestif kalp yetmezliği, hepatik ensefalopati, iskemik bağırsak veya çoklu organ/sistem disfonksiyonu.
ASA VI	Organları bağış amacıyla çıkarılacak olan beyin ölümü gerçekleşmiş bir hasta	

Sedasyon için işlemden önce aç kalma tartışmalı bir konudur ve bilinçli sedasyon için dış hekimliğindeki bazı otoriteler tarafından gereksiz olarak kabul edilir. Hava yolu reflekslerinin orta ve minimal sedasyon sırasında korunduğu varsayılır. Ancak refleks kaybı noktasının nerede olduğu net değildir. İstenmeyen aşırı sedasyon ve bir noktada koruyucu hava yolu reflekslerinin kaybı olasılığı göz ardı edilmemelidir (Kapur & Kapur,

2018). Bilinçli sedasyon kullanan elektif prosedürler için 2-4-6 açlık kuralı geçerlidir (yani berrak sıvılar için 2 saat, anne sütü için 4 saat ve mamalar ve katılar için 6 saat). Açlıkla ilgili güncellenmiş 2023 ASA yönergelerine göre, oral midazolam kullanımı dahil olmak üzere, çocuklarda açlık süresinin en aza indirilmesi önerilmektedir. Bu nedenle, sağlıklı çocuklarda tıbbi prosedürlerden 2 saat öncesine kadar berrak sıvılara izin verilebilir (Joshi, ve diğerleri, 2023) ve hastalar anesteziden kurtulmuş ve yutma fonksiyonu değerlendirmesi yapılmış olduğu sürece erken yemek yemenin güvenli olduğu belirtilmektedir (Ying, Xu, & Han, 2022).

Sedasyonun yapılacağı kurum/klinik, herhangi bir acil durumla başa çıkabilmek için izleme, canlandırma ekipmanı ve eğitilmiş insan gücüne sahip olmalıdır. Her prosedürde tedavi edilen hasta için uygun bir pozitif basınçlı oksijen verme sistemi işlem boyunca her zaman mevcut olmalıdır. İnhalasyon ekipmanı kullanıldığında, uygun şekilde kontrol edilmiş ve kalibre edilmiş bir arıza emniyet sistemine sahip olmalıdır. Ekipman ayrıca uygun bir oksijen analizörü ve sesli alarmı sahip çalışan bir cihaza sahip olmalıdır. Oksijen veya hava dışındaki gazlar kullanılırsa uygun bir temizleme sistemi mevcut olmalıdır (American Dental Association, 2016; Sebastiani, Dym, & Wolf, 2016).

Önceleri klinisyenler sedasyon uygulanan hastayı değerlendirmek için solunum kalitesi ve hastanın rengi gibi doğrudan fiziksel bulgulara güveniyorlardı. Ancak zamanla hem teknolojideki gelişmelerle hem de profesyonel derneklerin belirlediği standartlarla daha güvenli ve etkili uygulamalar yapılmaktadır (American Academy on Pediatrics & American Academy on Pediatric Dentistry, 2008). Kan oksijen satürasyonunun izlenmesi için nabız oksimetresi, apne ve hipoventilasyonu izlemek için E_tCO₂, EKG gibi izleme ekipmanları çalışma koşullarında hazır bulundurulmalıdır. Ayrıca bir hastayı canlandırmak için gereken tüm canlandırma ekipmanı ve ilaçlarla birlikte acil müdahale arabası da bulunmalıdır (Nelson & Xu, 2015; Kapur & Kapur, 2018).

Klinik ekibinin kötüleşen bir hastanın belirtilerini belirleyebilmesi ve uygun şekilde yanıt verebilmesi hayati önem taşır. İzleme ekipmanı elzem olsa da, sedasyon prosedürü sırasında hastayı izlemekten sorumlu yetenekli ve dikkatli bir sedasyon sağlayıcısının rolünün yerini alabilecek tek bir ekipman parçası yoktur (Gao & Wu, 2023).

Pedodontide Sedasyon Amacıyla En sık Kullanılan İlaçlar

Nitröz Oksit

Nitröz oksit (N₂O), inhalasyon anestezik ajanı olarak kullanılan renksiz bir gazdır. Merkezi sinir sistemi depresyonuna ve solunum sistemi üzerinde neredeyse hiç etkisi olmayan değişken derecede kas gevşemesine ve

öforiye neden olan bir anksiyolitik/analjezik ajandır (Galeotti, ve diğerleri, 2016). Uluslararası yönergeler göre, oksijende titre edilmiş nitroz oksit (N_2O/O_2) güvenli ve etkili bir diş sedasyon tekniği olarak kabul edilir ve özellikle çocuklar için birinci basamak seçenek olarak önerilmektedir (Academy of Medical Royal Colleges, 2013; American Academy of Paediatric Dentistry, 2013). Diş hekimleri genellikle bireysel hasta tepkilerine göre hastaya özgü bir terapötik N_2O/O_2 karışımını titre etmek ve nazal maske aracılığıyla vermek için modern karıştırıcı makineler kullanırlar (Craig & Skelly, 2004).

Nitroz oksidin enjeksiyona gerek kalmadan hızlı ağrı kesici etki sağlanması, etkisi burun maskesiyle solunarak olduğundan hızlı etki göstermesi, iğne enfeksiyonu riskini en aza indirmesi ve vücuttan hızla atılması gibi birçok avantajı bulunmaktadır (Broughton, Clark, & Ray, 2020; Gupta, Gupta, & Narayanan, 2022). Ancak Nitroz oksit, etkisi kısa süreli olduğundan uzun veya invaziv prosedürler için uygun değildir ve mide bulantısı, kusma, baş ağrısı ve baş dönmesi gibi yan etkilere neden olabilir. N_2O kullanımı, kardiyovasküler hastalığı olan, bu gaza alerjisi olan, soğuk algınlığı, porfiri ve KOAH hastalarında kontrendikedir (Salinas, ve diğerleri, 2024; Kapur & Kapur, 2018).

Benzodiazepinler

Benzodiazepinler, anksiyoliz, sedasyon, amnezi, antikonvülsan aktivite ve iskelet kası gevşemesini indüklemek için en sık kullanılan ilaç sınıfıdır (Attri, ve diğerleri, 2017). Diazepam, nitrazepam, temazepam, oksazepam, lorazepam ve midazolam gibi çeşitleri bulunmaktadır (Çağiran, Koyuncu, & Sezer, 2012).

Midazolam, karaciğerde metabolize edilen ve idrar ve dışkıyla atılan suda çözünen bir imadazobenzodiazepindir. Diğer benzodiazepinlere kıyasla karaciğer hastalığından etkilenmez (Mamaled, 2003). Midazolam, intravenöz, intramüsküler, submukozal, oral veya intranazal uygulama yolları dahil olmak üzere çeşitli yollarla verilebilmekle birlikte en sık intranazal, oral veya intravenöz yol kullanılmaktadır (Tyagi, Tyagi, & Jain, 2013). İntravenöz olarak verildiğinde etkisi hızlı başlarken oral midazolamın etkisi yavaş başlar, bireysel etkinliğinin bilinmemesi nedeniyle güvenilir değildir ve hastalarda postoperatif bulantı ve kusma gibi yan etkiler göstermektedir (Boman, Carlsson, Westin, & Hakeberg, 2013; Giovannitti, 2013). Midazolam spreyinin intranazal uygulaması özellikle pediatrik popülasyonlarda daha hızlı başlangıç, tolerans ve ebeveyn tercihi nedeniyle önerilmiştir (Silva, Lavado, Areias, Mourão, & Andrade, 2015). Bu şekilde yaklaşık 30 dakika sonra orta düzeyde bir sedasyon elde edilebilir (Pokharel, ve diğerleri, 2014; Mitra, Kazal, & Anand, 2014). Ancak sprey, acı tat, yanma hissi veya burun içinde ağrıya neden olabilir. Bu yan etkiler,

işbirliği yapmayan hastalar tarafından daha iyi tolere edilen, oral mukozaya uygulanan bir bukkal midazolam spreyi tercih edilerek önlenebilir (Chopra, Mittal, Bansal, & Chaudhuri, 2013; Klein, Brown, Kobayashi, Osincup, & Seidel, 2011). Midazolam, pediatrik hastalarda anksiyeteyi tedavi etmek için kullanılan bir sedatif olsada özellikle küçük çocuklarda disinhibisyon, halüsinasyonlar, heyecan ve huzursuzluk gibi yan etkilere neden olabilir. Ayrıca zaman zaman belirgin solunum depresyonuna neden olabilir ve akciğer hastalığı olan ve benzodiazepinlere duyarlılığı olan hastalarda kontrendikedir (Salinas, ve diğerleri, 2024). Kardiyovasküler parametreler üzerinde çok az etki gösterse de aşırı dozlar ve diğer sedatiflerle birlikte kullanım kardiyovasküler sistem depresyonuna neden olabilir (Attri, ve diğerleri, 2017). İstenmeyen yan etkiler ihtimaline karşı antidotu olan flumazenil kolayca erişilebilir olmalıdır (Höhener, Blumenthal, & Borgeat, 2008).

Diazepam ve lorazepam da premedikasyon amacıyla sık başvuru benzodiazepin grubu ajanlardır. Ancak, midazolam, diazepam ve lorazepam göre çok daha hızlı absorpsiyona uğrar. Operasyon öncesi medikasyon, bilinçli sedasyon ve başka anestetiklerle kombine olarak dengeli anestezi sağlamak amacıyla sık tercih edilen bir ajandır (Bolgül & Serindere, 2019).

Ketamin

Fensiklidin türevi olan ketamin, derin analjezi, amnezi ve katelepsi ile karakteristik bir dissosiyatif durum üretir. Yüksek lipit çözünürlüğü nedeniyle, ketamin merkezi sinir sistemine hızla girebilir ve sedatif etkilerini üretebilir. Benzersiz klinik durumunu, talamo-kortikal ve limbik sistemler arasında dissosiyasyona neden olarak, daha yüksek merkezlerin görsel, işitsel ve ağırlı uyaranları algılamasını önleyerek oluşturduğu düşünülmemektedir. Bunun sonucunda, boş bakış, camı gözler ve yatay nistagmus ile kendini gösteren bir kateleptik durumdur. Hastalar, çevrelerinden uzaklaşmış veya kopmuş gibi görünürler ancak düşük dozlarda ketamin verildiğinde komutlara yanıt verebilirler (Eslaamizaad & Toopchi, 2019; Attri, ve diğerleri, 2017). Ketamin intravenöz, intramüsküler ve intranazal gibi çeşitli yollarla uygulanabilir. Hayati kardiyovasküler ve solunum fonksiyonları genellikle korunur. Ancak, özellikle ketamin intravenöz olarak uygulandığında, kan basıncında, kalp atış hızında ve kalp debisinde hafif artışlara neden olan bir semptomimetiktir. Ayrıca çok yüksek dozlarda solunum depresyonu bildirilmiştir (Green, Roback, Kennedy, & Krauss, 2011). Ek olarak kas tonusunu arttırabilmekte ve dissosiyatif süreçten dönüşte hasta ajite olup halüsinasyon görebilmektedir. Ketaminin midazolam gibi bir ajanla kombine edilmesi mevcut yan etkilerin oluşmasını önleyebilir (Sussman, 1974; Funk, Jakob, Riedl, & Taeger, 2000). Ketamin tükürük ve trakeobronşiyal mukus bezi salgılarını artırır, bu nedenle ketamin vermeden önce bir antisialog kullanılması önerilir (Heinz, Geelhoed,

Wee, & Pascoe, 2006). Ketaminin çocukların %10'unda kusmaya neden olan emetik yan etkisi, tükürük akışını azaltan atropin verilerek azaltılabilir (Meredith, O'Keefe, & Galwankar, 2008).

Propofol

Propofol, 2,6-diizopropilfenol olarak da bilinir ve karaciğerde metabolize edilerek böbreklerden atılan sentetik bir intravenöz sedatif hipnotik ajandır (Girdler, Hill, & Wilson, 2009). Suda çözünmeyen, beyaz renkli, yağda emülsiyon şeklinde bulunmaktadır. Bu yağda çözünen maddenin IV olarak verilmesini kolaylaştırır ve yağda çözünürlüğünün yüksek olması etkilerinin hızlı başlamasına neden olur. Propofol hipnotik etkilerini merkezi inhibitör nörotransmitter gama-aminobütirik asit (GABA)'in aktivasyonu ile sağlar (Işık, 2021; Chidambaran, Costandi, & D'Mello, 2015). Propofol, merkezi sinir sistemi depresanı ve hipotansiyona, kalp atış hızının azalmasına, anestezi dozlarında solunum depresyonuna yol açan bir kardiyovasküler depresandır. Sedatif dozlarda ise genellikle solunum sistemi üzerinde çok az veya hiç etki göstermemektedir. Sedatif dozları analjezik değildir ve enjeksiyon sırasında ağrı en sık görülen yan etkisidir (Mamaled, 2003).

Propofol, antiemetiktir ve tek bir indüksiyon dozundan sonra kısa süre içinde bilinç kaybına neden olur ardından da minimal postoperatif konfüzyonla hızlı bir iyileşme sağlamaktadır. Propofol, hastalar midazolam veya fentanil ile kombine edilmiş midazolama dirençliyse sedasyonu iyileştirmek için subanestezi dozlarında kullanılabilir ve midazolamın aşırı kullanımını önlemek için tercih edilebilir (Harbuz & O'Halloran, 2016). İntravenöz propofol indüksiyonu, uyanık ve korkmuş çocuklarda vasküler erişim sağlamanın zorluğu nedeniyle sorun olmaktadır (Hosey, Makin, Jones, Gilchrist, & Carruthers, 2004). Uçucu anestezi ajanlar çocuk uyumadan önce IV erişimi kolaylaştırmak için anestezinin indüksiyonunda kullanılabilir (Katoh & Ikeda, 1992).

Son gelişmeler, merkezi sinir sistemi depresyonu risklerini azaltmak için daha derin sedasyon ve genel anestezide olan ihtiyacı en aza indirmeyi amaçlamaktadır. Hedef kontrollü infüzyonla propofol gibi anestezi ajanlarının istenen sedatif etkiyi elde etmesi için anestezi olmayan dozlarda infüze edildiği nispeten yeni bir tekniktir. İnfüzyon pompası, hastanın kilosuna ve yaşına göre programlanmış bir yazılımla kontrol edilir ve böylece önceden belirlenmiş bir hedef konsantrasyona ulaşmak için uygun bir bolus dozu verir. Bu dinamik mekanizma, infüzyonu hastanın ajana verdiği tepkiye göre değiştirir (Blayney, Ryan, & Malins, 2003).

Opioidler

Yukarıda bahsettiğimiz sedatiflerden ketamin hariç hiç biri derin analjezik etkiye sahip değildir. Bu nedenle opioid analjezik takviyesi gerekir

(Galeotti, ve diğerleri, 2016). Opioidler, lokal anesteziyle tek başına yeterli analjezi sağlanamadığında veya sempatik reflekslerin daha iyi kontrolü istendiğinde seçilmelidir. Opioidler minimal anksiyoliz sağlar ve neredeyse hiç amnezi görülmez. En sık kullanılan opioidler morfin, meperidin, fentanil ve alfentanildir (Shabanic, 2006).

Fentanil, hızlı başlangıçlı, kısa etkili ve morfinden 60-80 kat daha güçlü bir sentetik opioid analjeziktir. Diğer opioidlerden farklı olarak, histamin salınımı yoktur ve daha az kardiyovasküler etkiye sahiptir. Öncelikle şiddetli ağrının anında giderilmesi için kullanılır (Sahyoun, ve diğerleri, 2021). Fentanil karaciğerde metabolize edilir ve idrarla atılır. Parenteral, transdermal, nazal ve oral yollarla uygulanabilir (Galeotti, ve diğerleri, 2016). Fentanil IV olarak hızlı uygulandığında göğüs duvarı veya glottik sertliğe neden olabilir, bu nedenle dikkatli hava yolu takibi gereklidir (Cangemi, Adlesic, & Bosack, 2015). “Lolipop” uygulama sistemi olan oral transmukozal fentanil sitrat çocuklar için diğer tüm yollardan daha kabul edilebilirdir. Fentanil lipofilik bir ilaç olduğundan bukkal mukozadan rahatlıkla emilir (Attri, ve diğerleri, 2017; Galeotti, ve diğerleri, 2016). Kabızlık, bulantı, kusma, doza bağlı solunum depresyonu ve ara sıra bradikardi opioid kullanımının yan etkilerindedir (Mamaled, 2003).

Alfentanil, fentanilden daha az solunum depresyonu ve postoperatif bulantı ve kusma dahil olmak üzere daha az yan etkiyle ilişkili olan sentetik, kısa etkili bir μ -opioid agonistidir. Fentanil ile karşılaştırıldığında, alfentanilin daha kısa bir yarı ömrü ve daha hızlı iyileşme süresi vardır, bu da ayaktan anestezi sırasında önemli klinik avantajlar sağlar (Zhao, ve diğerleri, 2022).

Opioidin doz aşımında ve opioidlerin solunum ve merkezi sinir sistemi depresan etkilerini tersine çevirmek için opioid antagonisti olan Nalokson kullanılmalıdır (Robinson & Wermeling, 2014). Hem parenteral hem de intranasal formülasyonlarda mevcuttur ve yaklaşık 20-40 dakikalık bir etki süresiyle nispeten hızlı bir etki başlangıcına (yaklaşık 2 dakika) sahiptir (Evans, Hogg, Lunn, & Rosen, 1974).

Post-operatif Takip

Hasta, sedasyon içeren cerrahi veya tanısal bir prosedürün tamamlanmasının ardından bir müddet daha sedasyonun etkisi altında kalır. Hasta tamamen uyanık olduğunda, sedasyon öncesi durumuna yakın olduğunda ve günlük aktivitelerine geri dönebildiğinde sona erdiği kabul edilir (American Academy on Pediatrics & American Academy on Pediatric Dentistry, 2008). Hasta bilincini yeterince geri kazanana kadar, sedasyon sırasında olduğu gibi aynı şekilde gözlemlenmelidir. Ancak sedasyonist bunu yapmanın güvenli olduğunu doğruladıktan sonra hasta postoperatif izlem odasına veya sorumlu bir erişkin eşliğinde taburcu edilmesine izin verilmelidir

(Marshall & Chung, 1999).

İşlem sonrası sözlü ve yazılı talimatlar hastaya, ebeveyne, refakatçiye veya bakıcıya verilmelidir. Bilinç seviyesi, hastayla sözlü iletişimi gözlemleyerek; göğüs hareketlerinin takibi, mukoza ve cilt rengiyle de oksijenasyon veya solunumu doğrulanmalıdır (Sebastiani, Dym, & Wolf, 2016). Yani kalp atış hızı, solunum hızı, oksijen saturasyonu ve kan basıncı gibi hayati bulguların ve bilinç seviyesinin sedasyon öncesindeki seviyelere dönmesi gerekmektedir (Hara, ve diğerleri, 2023). Hasta yeterince uyanıksa, rehidratasyona yardımcı olacak ve hipoglisemi olasılığını azaltacak bir kutu meyve suyu verilebilir. Taburcu olmadan önce, hastalar kendi baş pozisyonlarını koruyabilmeleri için yeterli kas tonusu sağlanarak yardımla hareket ettirilmelidir (Coté, 2004; Malviya, Voepel-Lewis, Ludomirsky, Marshall, & Tait, 2004). Hasta eve gitmek için yeterince uygun görülmezse, bir gece kalma veya başka bir tıbbi kuruma transfer seçeneği düşünülmelidir (Hara, ve diğerleri, 2023).

Sonuç olarak, sedasyon çocuk hastalar için daha önce ağırlı senaryoları kabul edilebilir hale getiren, dış fobisiyle başa çıkmak için kullanılan ve her çocuk dış hekimi için konforlu bir araç olup kullanımı giderek artmaktadır. Sedatif ilaçların dikkatli bir şekilde uygulanması, kullanımının risklerinin ve faydalarının anlaşılması, bu tür prosedürler için uygun aday olabilecek hastaları belirleme yeteneği her çocuk dış hekimi için çok önemlidir. Sedasyon, yeterli eğitimli personel ve yeterli donanıma sahip bir alanda gerçekleştirilecekse, uygun hasta seçimi yapıldığı ve hastalar yeterince önceden değerlendirildiği takdirde oldukça güvenlidir ve olası riskler en aza indirilmiş olur. İşlem öncesi değerlendirme, ilaç uygulaması, izleme ve her hastanın taburcu edilmesi dikkatli bir şekilde takip edilmelidir.

Kaynaklar

- Academy of Medical Royal Colleges. (2013). Safe sedation practice for healthcare procedures: standards and guidance.
- American Academy of Paediatric Dentistry. (2013). Guideline on use of nitrous oxide for pediatric dental patients.
- American Academy on Pediatrics, & American Academy on Pediatric Dentistry. (2008). Guideline for monitoring and management of pediatric patients during and after sedation for diagnostic and therapeutic procedures. *Pediatr Dent*, 30, 143–159.
- American Dental Association. (2016). American Dental Guidelines for the use of sedation and general anesthesia by dentists. *Adopted by the ADA House of Delegates*, 1-15.
- American Society of Anesthesiologists. (2014). ASA Physical Status Classification System.
- Araújo, J. d., Bergamaschi, C. d., Lopes, L. C., Guimarães, C. C., Andrade, N. K., Ramacciato, J. C., & Motta, R. H. (2021). Effectiveness and safety of oral sedation in adult patients undergoing dental procedures: a systematic review. *BMJ Open*, 11(1), 1-10.
- Attri, J. P., Sharan, R., Makkar, V., Gupta, K. K., Khetarpal, R., & Kataria, A. P. (2017). Conscious Sedation: Emerging Trends in Pediatric Dentistry. *Anesth Essays Res*, 11(2), 277-281.
- Bahetwar, S., Pandey, R., Saksena, A., & Chandra, G. (2011). A comparative evaluation of intranasal midazolam, ketamine and their combination for sedation of young uncooperative pediatric dental patients: a triple blind randomized crossover trial. *J Clin Pediatr Dent*, 35, 415-420.
- Blayney, M., Ryan, J., & Malins, A. (2003). Propofol target-controlled infusions for sedation e a safe technique for the non-anaesthetist? *Br Dent J*, 194(8), 450-452.
- Bolgül, B., & Serindere, G. (2019). Pedodontide Sedasyon. *Dental and Medical Journal-Review*, 1(1), 28-36.
- Boman, U. W., Carlsson, V., Westin, M., & Hakeberg, M. (2013). Psychological treatment of dental anxiety among adults: a systematic review. *Eur J Oral Sci*, 121, 225-234.
- Braham, R., Bogetz, M., & Kimura, M. (1993). Pharmacologic patient management in pediatric dentistry: an update. *ASDC Journal of Dentistry for Children*, 60(4-5), 270-280.
- Broughton, K., Clark, A., & Ray, A. (2020). Nitrous Oxide for Labor Analgesia: What We Know to Date. *Ochsner J*, 20(4), 419-421.

- Cangemi, C. F., Adlesic, E. C., & Bosack, R. C. (2015). Anesthetic Adversity—Respiratory Problems. R. C. Bosack, & S. Lieblich içinde, *Anesthesia complications in the dental office* (s. 231-250).
- Chicka, M., Dembo, J., Mathu-Muju, K., Nash, D., & Bush, H. (2012). Adverse events during pediatric dental anesthesia and sedation: a review of. *Pediatr Dent*, 34, 231–238.
- Chidambaran, V., Costandi, A., & D’Mello, A. (2015). Propofol: A review of its role in pediatric anesthesia and sedation. *CNS Drugs*, 29, 543-563.
- Chopra, R., Mittal, M., Bansal, K., & Chaudhuri, P. (2013). Buccal Midazolam Spray as an Alternative to Intranasal Route for. *The Journal of Clinical Pediatric Dentistry*, 38(2), 171-173.
- Coke, J. M., & Edwards, M. D. (2009). Minimal and Moderate Oral Sedation in the Adult Special Needs Patient. *Dental Clinics of North America*, 53(2), 221-230.
- College of Dental Surgeons of BC. (2018). *Minimal and Moderate Sedation Services in Dentistry: Standards and Guidelines*.
- Colson, J. D. (2005). The Pharmacology of Sedation. *Pain Physician*, 8, 297-308.
- Costa, L., Costa, P., Brasileiro, S., Bendo, C., Viegas, C., & Paiva, S. (2012). Post-discharge adverse events following pediatric sedation with high doses of oral medication. *J Pediatr*, 160, 807-813.
- Coté, C. J. (2004). Discharge Criteria for Children Sedated by Nonanesthesiologists: Is “Safe” Really Safe Enough? *Anesthesiology*, 100, 207-208.
- Cote, C., Notterman, D., Karl, H., Weinberg, J., & McCloskey, C. (2000). Adverse sedation events in pediatrics: a critical incident analysis of contributing factors. *Pediatrics*, 105, 805-814.
- Craig, D., & Skelly, M. (2004). *Practical Conscious Sedation*. London: Quintessence Publishing.
- Cusenza, I., Pensa, V., Rastelli, S., Galati, C., Cogotzi, S., D’Orto, B., & Nagni, M. (2024). Conscious sedation in dentistry: narrative review. *Oral and Implantology*, 16(1), 7-13.
- Çağırın, E., Koyuncu, B. Ö., & Sezer, B. (2012). Dişhekimliğinde Bilinçli Sedasyonda İntervenöz Ajanlar. *EÜ Dişhek Fak Derg*, 33(1), 1-5.
- Dantas, L.-P., Oliveira-Ribeiro, A. d., Almeida-Souza, L.-M. d., & Groppo, F.-C. (2016). Effects of passiflora incarnata and midazolam for control of anxiety in patients undergoing dental extraction. *Med Oral Patol Oral Cir Bucal*, 22(1), 95-101.
- Doerr, P. A., Lang, W. P., Nyquist, L. V., & Ronis, D. L. (1998). Factors Associated with Dental Anxiety. *The Journal of the American Dental Association*, 129(8), 1111-1119.
- Eslaamizaad, S., & Toopchi, S. (2019). Sedation in Pediatric Dentistry. *Acta*

Scientific Dental Sciences, 3(2), 40-46.

- Evans, J. M., Hogg, M. I., Lunn, J. N., & Rosen, M. (1974). Degree and Duration of Reversal by Naloxone of Effects of Morphine in Conscious Subjects. *Br Med J*, 589-591.
- Fiorillo, L. (2019). Conscious Sedation in Dentistry. *Medicina*, 55(12), 778.
- Fuks, A., Kaufman, E., Ram, D., Hovav, S., & Shapira, J. (1994). Assessment of two doses of intranasal midazolam for sedation of young pediatric dental patients. *Pediatr Dent*, 16, 301-305.
- Funk, W., Jakob, W., Riedl, T., & Taeger, K. (2000). Oral preanesthetic medication for children: double-blind randomized study of a combination of midazolam and ketamine vs midazolam or ketamine alone. *Br J Anaesth*, 84, 335-340.
- Galeotti, A., Bernardin, A. G., D'Antò, V., Ferrazzano, G. F., Gentile, T., Viarani, V., . . . Cantile, T. (2016). Inhalation Conscious Sedation with Nitrous Oxide and Oxygen as Alternative to General Anesthesia in Precooperative, Fearful, and Disabled Pediatric Dental Patients: A Large Survey on 688 Working Sessions. *Biomed Res Int*, 1, 1-6.
- Gao, F., & Wu, Y. (2023). Procedural sedation in pediatric dentistry: a narrative review. *Front Med*, 1-13.
- Giovannitti, J. J. (2013). Pharmacology of intravenous sedative/anesthetic medications used in oral surgery. *Oral Maxillofac Surg Clin North Am*, 25(3), 439-451.
- Girdler, N., Hill, C., & Wilson, K. (2009). *Clinical Sedation in Dentistry*. Oxford: Wiley-Blackwell.
- Glassman, P., Caputo, A., Dougherty, N., Lyons, R., Messieha, Z., Miller, C., . . . Romer, M. (2009). Special Care Dentistry Association consensus statement on sedation, anesthesia, and alternative techniques for people with special needs. *Spec Care Dent*, 29(1), 2-8.
- Greeley, W. J., Bruijn, N. P., & Davis, D. P. (1987). Sufentanil pharmacokinetics in pediatric cardiovascular patients. *Anesth Analg*, 66(11), 1067-72.
- Green, S. M., Roback, M., Kennedy, R., & Krauss, B. (2011). Clinical Practice Guideline for Emergency Department Ketamine Dissociative Sedation: 2011 Update. *Annals of Emergency Medicine*, 57(5), 449-461.
- Gupta, N., Gupta, A., & Narayanan, M. (2022). Current status of nitrous oxide use in pediatric patients. *World J Clin Pediatr*, 11(2), 93-104.
- Hara, T., Ozawa, A., Shibutani, K., Tsujino, K., Miyauchi, Y., Kawano, T., . . . The Working Group for the Preparation of Practical Guidelines for Safe Sedation, S. C. (2023). Practical guide for safe sedation. *Journal of Anesthesia*, 37, 340-356.
- Harbuz, D. K., & O'Halloran, M. (2016). Techniques to administer oral, inhalational, and IV sedation in dentistry. *AMJ*, 9(2), 25-32.

- Heinz, P., Geelhoed, G., Wee, C., & Pascoe, E. (2006). Is atropine needed with ketamine sedation? A prospective, randomised, double blind study. *Emerg Med J*, 23(3), 206-209.
- Hosey, M. T., & Chadwick, B. L. (2003). Child Taming How to Manage Children in Dental Practice. *Quintessence Publishing Co. Ltd.*
- Hosey, M. T., Makin, A., Jones, R. M., Gilchrist, F., & Carruthers, M. (2004). Propofol intravenous conscious sedation for anxious children in a specialist paediatric dentistry unit. *Int J Paediatr Dent*, 14, 2-8.
- Höhener, D., Blumenthal, S., & Borgeat, A. (2008). Sedation and regional anaesthesia in the adult patient. *Br J Anaesth*, 100(1), 8-16.
- Işık, B. (2021). Diş Hekimliğinde Sedasyon. *ADO Klinik Bilimler Dergisi*, 10(3), 150-158.
- Joshi, G. P., Abdelmalak, B. B., Weigel, W. A., Harbell, M. W., Kuo, C. I., Soriano, S. G., . . . Domino, K. B. (2023). 2023 American Society of Anesthesiologists Practice Guidelines for Preoperative Fasting: Carbohydrate-containing Clear Liquids with or without Protein, Chewing Gum, and Pediatric Fasting Duration. *Anesthesiology*, 138, 132-151.
- Kapur, A., & Kapur, V. (2018). Conscious Sedation in Dentistry. *Annals of Maxillofacial Surgery*, 8, 320-323.
- Katoh, T., & Ikeda, K. (1992). Minimum alveolar concentration of sevoflurane in children. *Br J Anaesth*, 68, 139-141.
- King, K. P. (2002). Where is the line between deep sedation and general anesthesia? *The American Journal of Gastroenterology*, 97(10), 2485-2486.
- Klein, E., Brown, J., Kobayashi, A., Osincup, D., & Seidel, K. (2011). A randomized clinical trial comparing oral, aerosolized intranasal, and aerosolized buccal midazolam. *Ann Emerg Med*, 58, 323-329.
- Lee, H., Milgrom, P., Starks, H., & Burke, W. (2013). Trends in death associated with pediatric dental sedation and general anesthesia. *Paediatr Anaesth*, 23, 741-746.
- Leiten, E. O., Eagan, T. M., Martinsen, E. M., Nordeide, E., Husebø, G. R., Knudsen, K. S., . . . Nielsen, R. (2020). Complications and discomfort after research bronchoscopy in the MicroCOPD study. *BMJ Open Res*, 7(1), 1-10.
- MacGregor, J. (2008). *Introduction to the Anatomy and Physiology of Children*. London.
- Mallory, M. D., Travers, C., McCracken, C. E., Hertzog, J., & Cravero, J. P. (2017). Upper Respiratory Infections and Airway Adverse Events in Pediatric Procedural Sedation. *Pediatrics*, 140(1).
- Malviya, S., Voepel-Lewis, T., Ludomirsky, A., Marshall, J., & Tait, A. R. (2004). Can We Improve the Assessment of Discharge Readiness?: A Comparative Study of Observational and Objective Measures of Depth of Sedation in

- Children. *Anesthesiology*, 100, 218-224.
- Mamaled, S. (2003). *Sedation: A Guide to Patient Management*. St. Louis Mosby.
- Marshall, S. I., & Chung, F. (1999). Discharge Criteria and Complications After Ambulatory Surgery. *Anesthesia & Analgesia*, 88(3), 508-517.
- Melini, M., Forni, A., Cavallin, F., Parotto, M., & Zanette, G. (2020). Conscious sedation for the management of dental anxiety in third molar extraction surgery: a systematic review. *BMC Oral Health*, 20, 1-10.
- Melloni, C. (2005). Morbidity and mortality related to anesthesia outside the operating room. *Minerva Anestesiologica*, 71(6), 325-334.
- Meredith, J., O'Keefe, K., & Galwankar, S. (2008). Pediatric procedural sedation and analgesia. *J Emerg Trauma Shock*, 88-96.
- Mitra, S., Kazal, S., & Anand, L. K. (2014). Intranasal Clonidine vs. Midazolam as Premedication in Children: A Randomized Controlled Trial. *Indian Pediatrics*, 51, 113-118.
- Nelson, T. M., & Xu, Z. (2015). Pediatric dental sedation: challenges and opportunities. *Clinical, Cosmetic and Investigational Dentistry*, 7, 97-106.
- Nelson, T., & Nelson, G. (2013). The role of sedation in contemporary pediatric dentistry. *Dent Clin North Am*, 57, 145-161.
- Nelson, T., Wilson, S., & Tanbonliong, T. (2022). Opioid and Multi-Drug Pediatric Dental Sedation: A Narrative Review. *Journal of Dentistry for Children*, 89(1), 57-65.
- Pastuovic, M. N., Cohen, M. E., & Burton, R. G. (1996). Propofol: An alternative general anesthetic for outpatient oral surgery. *Journal of Oral and Maxillofacial Surgery*, 54(8), 943-948.
- Pokharel, K., Tripathi, M., Gupta, P., Bhattacharai, B., Khatiwada, S., & Subedi, A. (2014). Premedication with oral alprazolam and melatonin combination: a comparison with either alone--a randomized controlled factorial trial. *Biomed Res Int*.
- Pozin, I. E., Zabida, A., Nadler, M., Zahavi, G., Orkin, D., & Berkenstadt, H. (2023). Respiratory complications during recovery from gastrointestinal endoscopies performed by gastroenterologists under moderate sedation. *Clin Endosc*, 56(2), 188-193.
- Primosch, R. E., & Guelmann, M. (2005). Comparison of Drops Versus Spray Administration of Intranasal Midazolam in Two- and Three-year-old Children for Dental Sedation. *Pediatric Dentistry*, 27(5), 401-408.
- Robinson, A., & Wermeling, D. P. (2014). Intranasal naloxone administration for treatment of opioid overdose. *American Journal of Health-System Pharmacy*, 71(24), 2129-2135.
- Sahyoun, C., Cantais, A., Gervaix, A., Bressan, S., Löllgen, R., & Krauss, B. (2021). Pediatric procedural sedation and analgesia in the emergency de-

- partment: surveying the current European practice. *European Journal of Pediatrics*, 180, 1799–1813.
- Salinas, A. V., Cepeda, S. E., Capetillo, E. G., Morteo, L. T., Pascual, J. B., Terrazas, E. M., . . . Soto, J. M. (2024). Sedation in pediatric dentistry: A scoping review. *International Journal of Applied Dental Sciences*, 10(2), 194-197.
- Sebastiani, F. R., Dym, H., & Wolf, J. (2016). Oral Sedation in the Dental Office. *Dental Clinics of North America*, 60(2), 295-307.
- Shabanie, A. (2006). Conscious Sedation for Interventional Procedures: A Practical Guide. *Techniques in vascular and Interventional Radiology*, 9(2), 84-88.
- Shabanie, A. (2006). Conscious Sedation for Interventional Procedures: A Practical Guide. *Techniques in vascular and Interventional Radiology*, 9(2), 84-88.
- Silva, C. C., Lavado, C., Areias, C., Mourão, J., & Andrade, D. d. (2015). Conscious sedation vs general anesthesia in pediatric dentistry – a review. *MedicalExpress*, 2(1), M150104.
- Smith, I., Monk, T. G., White, P. F., & Ding, Y. (1994). Propofol Infusion During Regional Anesthesia Sedative, Amnestic, and Anxiolytic Properties. *Anesthesia & Analgesia*, 79(2), 313-319.
- Sussman, D. R. (1974). A Comparative Evaluation of Ketamine Anesthesia in Children and Adults. *Anesthesiology*, 40, 459–463.
- Şahin, T. N. (2023). Çocuk Diş Hekimliğinde Sedasyon Uygulamaları. *SAĞLIK & BİLİM 2022: Medikal Araştırmalar-IV* (s. 49). içinde
- Todd, D. W. (2013). Pediatric sedation and anesthesia for the oral surgeon. *Oral Maxillofac Surg Clin North Am*, 25(3), 467-478.
- Tyagi, P., Tyagi, S., & Jain, A. (2013). Sedative effects of oral midazolam, intravenous midazolam and oral diazepam in the dental treatment of children. *J Clin Pediatr Dent*, 37, 301-305.
- Unkel, J. H., Berry, E. J., Ko, B. L., Amarteifio, V., Piscitelli, W., Reinhartz, D., . . . Warren, R. (2021). Effectiveness of intranasal Dexmedetomidine with Nitrous Oxide compared to other pediatric dental sedation drug regimens. *Pediatr Dent*, 43(6), 457-462.
- Vitale, M. C., Casaschi, P., & Follo, R. (1999). The use of a new projective psychological test to evaluate the approach of the dentist towards young patients. *Italian Journal of Paediatric Dentistry*, 4, 181-188.
- Watson, A. T., & Visram, A. (2003). Children's preoperative anxiety and postoperative behaviour. *Paediatr Anaesth*, 13, 188-204.
- Wilkinson, G. (2005). Drug metabolism and variability among patients in drug response. *N Engl J Med*, 352, 2211–2221.
- Wilson, P. (2015). *Sedation of Paediatric patients for dental procedures*. *Pediatric*

Sedation Outside of the Operating Room. A Multispecialty International Collaboration. New York: Springer.

- Yee, R., Wong, D., Chay, P. L., Wong, V. Y., & Chng, C. K. (2019). Nitrous oxide inhalation sedation in dentistry: An overview of its applications and safety profile. *Singapore Dental Journal*, 39, 11-19.
- Ying, Y., Xu, H., & Han, M. (2022). Enhanced recovery after surgery strategy to shorten perioperative fasting in children undergoing non-gastrointestinal surgery: A prospective study. *World J Clin Cases*, 10, 5287–5296.
- Zhao, N., Zeng, J., Fan, L., Zhang, C., Wu, Y., Wang, X., . . . Yu, C. (2022). The Effect of Alfentanil on Emergence Delirium Following General Anesthesia in Children: A Randomized Clinical Trial. *Pediatric Drugs*, 24, 413-421.



BÖLÜM 3

ENDODONTİK TEDAVİLERDE KAİDE KULLANIMI¹

Özge İLTER ER², Sema ÇELENK³

1 Bu çalışma birinci yazarın ikinci yazarın danışmanlığında hazırladığı “Genç daimi maksiller santral dişte MTA apeksifikasyonu sonrası kullanılan farklı koronal kaide materyallerinde stresin değerlendirilmesi: sonlu elemanlar stres analizi” isimli diş hekimliği uzmanlık tezinden üretilmiştir.

2 Uzm. Dt. , Diyarbakır Ağız ve Diş Sağlığı Hastanesi Çocuk Diş Hekimliği Kliniği, Diyarbakır Orcid: 0009-0008-1530-3684 E-mail: ozgltr@icloud.com

3 Prof. Dr. , Dicle Üniversitesi Diş Hekimliği Fakültesi, Çocuk Diş Hekimliği Anabilim Dalı, Diyarbakır Orcid: 0000-0001-8981-6281 E-mail: semacelenk@gmail.com

GİRİŞ

Endodontik tedavi görmüş dişler, canlı dişlere göre kırılmaya daha yatkındır. Geniş kanal konikliği, oklüzal stresler, dentin tübüllerinin dehidrasyonu ve bu tür dişlerin mekanik özelliklerinin azalması gibi birçok iyatrojenik ve iyatrojenik olmayan faktörün, endodontik tedavi görmüş dişlerde kırılmaya karşı direncin azalmasından sorumlu olduğu bulunmuştur. Bu durum yorgunluğa bağlı kök kırıklarına neden olur (Tang, Wu, and Smales 2010). Kanal şekillendirmesi sırasında kullanılan aletler ile kanal duvarları arasındaki çok sayıda anlık temas, dentinde dentin defektlerine, çatlak çizgilerine ve mikro çatlaklara neden olan stres konsantrasyonları oluşturur (Kim et al. 2010). Çeşitli sebeplerle kök ucu gelişimi duran açık apeksli dişler, kısa kök boyu ve ince dentin duvarları sebebiyle kırıklara karşı dayanıksızdırlar. Özellikle servikal bölgede görülen kök kırığı riskinin oldukça arttığı bildirilmiştir (Cvek 1992).

Kaide kavramı ilk olarak Roghanizad ve Jones tarafından koronal mikrosızıntıyı önlemek için önerilmiş ve olumlu sonuçlar bildirilmiştir. Roghanizad ve Jones, sızıntıyı azaltmak için ilk olarak kök kanal ağzlarındaki 3 mm'lik gütaperka'nın restoratif materyalle değiştirilmesini önermişlerdir (Roghanizad and Jones 1996). Nagas ve ark. tarafından yapılan bir çalışmada kanal ağzına kaide materyali yerleştirilmesinin de dişlerin kırılma direncini arttırdığı saptanmıştır (Nagas et al. 2010).

Endodontik tedavi sonrası kırılmaya yatkınlığı artan kökün koronal üçlüsü azalan dentin kalınlığı nedeniyle kırılmaya karşı daha az dirençlidir. Elastikiyet modülü ve dentine yakın basınç dayanımı olan ve kök kanalının dentin duvarlarına iyi bağlanabilen kaidenin kullanılması, yalnızca iyi koronal sızdırmazlık sağlamakla kalmaz, aynı zamanda kök kırıkları oluşturan kuvvetlere karşı sertlik ve direnç sağlayabilir (Aboobaker et al. 2015; Gupta et al. 2016). Radiküler dentine bağlanabilen kaide, periservikal dentini güçlendirmek ve koronal mikrosızıntıyı önlemek için kullanılabilir (Deshpande et al. 2022).

3.4.1. Geleneksel cam iyonomer simanlar

İlk olarak 1970 yılında bulunan cam iyonomer simanlar biyolojik uyumlulukları ve florid iyonu salınımlarından dolayı bir çok klinik uygulamada kullanılmaktadır (Hepdeniz, Kelten, and Gürdal 2019). Toz ve likit sisteminden oluşan geleneksel cam iyonomer simanlar kalsiyum veya stronsiyum esaslı alumina-silikat cam tozlarının suda eriyebilen polimerik asitlerle kombinasyonu ve flor ilavesi ile elde edilmektedir (Crisp et al. 1980; Crisp, Lewis, and Wilson 1979). Cam iyonomer simanlar, cam ile güçlendirilmiş doldurucu partiküllerin birbirine çapraz bağlanmış polimer matriksleri çevrelemesiyle oluşur (Swift et al. 2006). Yapısında bulunan cam partikülleri üç temel bileşenden oluşur; silisyum (SiO₂), alüminyum

(Al O) ve kalsiyum (CaO) (KANIK and TÜRKÜN 2016).

Toz ve likitten oluşan cam iyonomer simanın sertleşme reaksiyonu katı cam tozlarının asit gruplarını nötralize etmesi esasına dayanır. Sertleşme reaksiyonu; toz ve likit teması, cam partikülleri üzerine asit atağı, matris şelasyonu, matrisin sertleşmesi olmak üzere 4 ayrı fazda gerçekleşir. İlk aşamada, cam parçacıkları poliakrilik asit çözeltisi içinde dağılır. Dağılan bu parçacıkların siman matrisinde doldurucu görevi vardır. Asit atağı fazında yüzeydeki cam tozunun yıkımı başlar ve simanı oluşturan metal iyonlarının (Al⁺³, Ca⁺², Sr⁺², F⁻¹) salınmasıyla reaksiyon devam eder (Crisp et al. 1980). Bu metal iyonları simanın likit fazına doğru hareket eder ardından katyonlar poliasit zincirleri arasında tuz köprülerinin oluşumuna destek vererek silikadan zengin “silika hidrojel tabakası” nı oluşturur (Crisp et al. 1980; Hatton and Brook 1992; Lohbauer 2009). Kalsiyum poliakrilat oluşumu, aluminyum poliakrilat oluşumundan daha hızlı bir reaksiyon sergiler. Devam eden reaksiyonda matris içinde iyon konsantrasyonu artar ve poliakrilik asidin poliakrilatlara dönüşmesi ile birlikte ortamın pH’ı ve viskozitesi artar (Hatton and Brook 1992). Polikarboksilik asidin %45’lik sulu solüsyonu çoğunlukla kullanılır. Simanın sertleşme reaksiyonunun kontrolü cam tozuna kuru poliakrilik asit ilavesinin yeterince konmasıyla sağlanır (Lohbauer 2009).

Kaide materyali olarak yaygın kullanılan geleneksel cam iyonomer simanlar, dişteki kalsiyum iyonları ile çapraz bağlantı yapabilme potansiyeline sahip materyallerdir. Böylece hem dişe hem de metallere direkt adezyonla bağlanabilmektedir (Wiegand, Buchalla, and Attin 2007). Cam iyonomer simanın diş sert dokularına bağlanmasında polikarboksilik asit kombinasyonlarının hidroksiapatite kimyasal adezyonu büyük rol oynar. Minede dentinden daha fazla hidroksiapatit bulunur ve buna bağlı olarak asit ve hidroksiapatit arasında oluşan iyonik bağ sayısı minede daha fazladır. Dolayısıyla mineye dentinden daha iyi bağlanır (ERICKSON and GLASSPOOLE 1994). Cam iyonomer siman smear tabakasının varlığında da mine ve dentine bağlanabilir. Yine de yüzey düzenleyici zayıf asitlerin uygulanması bağlantıyı artırır (Powis et al. 1982; Yesilyurt et al. 2008).

Simanın karıştırılmasından sonra ilk sertleşme sırasında neme hassasiyeti oldukça fazladır, aşırı nem kontaminasyonu simanın elastiklik modülünün ve kırılma direncinin azalmasına neden olur (Naasan and Watson 1998). Su emilimi simanın mikro yapısını etkilediği için kırılma direncinde farklılıklara sebep olur. Ayrıca altı aylık saklama süresi sonrası, in-vitro olarak, kırılma dayanıklılığında %20’lik bir artış görülmüştür (Hill 1993).

Dolgu malzemesi ve diş arasındaki marjinal aralıkta uzun dönemli flor salınımı, dental dokularda sekonder çürük oluşumunun engellenmesine yardımcı olur (Williams, Billington, and Pearson 1998). Geleneksel

cam iyonmer simanlarda, başlangıçta flor salınımı 10 ppm düzeyindedir daha sonra miktarı azalarak uzun dönemde 1-3 ppm'e kadar düşmektedir (Forsten 1998). Siman yerleştirildikten sonra yüksek oranda flor salınımı gerçekleştirirken bu oran 8-10 hafta sonra düşer. Florür iyonları, silisli hidrojel matris içinde depolanır ve buradan dentin yüzeyine girip çıkabilir, bu yüzden florür rezervi görevi görürler ve yüksek doz florür uygulamalarında reşarj olabilirler (Banerjee and Watson 2015).

Geleneksel cam iyonmer simanlar tüm bu avantajlarının yanında bazı dezavantajlara da sahiptirler. Bu dezavantajları şunlardır: aşınma direncinin düşük olması, çalışma zamanının kısa olması, kısa sürede sertleşmesi, erken nem kontaminasyonuna duyarlılık, yüksek oranda mikrosızıntı, yetersiz yüzey özellikleridir (SARI and Sevgin 2019; Sidhu 2011).

3.4.2. Rezin modifiye cam iyonmer simanlar

%80 cam iyonmer siman ve %20 rezin esaslı bir restoratif materyalin karıştırılmasıyla oluşmuş hibrit bir materyaldir (Mount 2002). 1980'lerde geleneksel cam iyonmer simanların yerine kullanılmak üzere geliştirilen Rezin modifiye cam iyonmer simanlar (RMCİS) temel olarak asit-baz reaksiyonu ile sertleşmekle birlikte, polimerizasyonlarını hızlandırmak için fotopolimerizasyon yöntemi de uygulanabilmektedir. Ağırlıkça %4,5 hidrofilik rezin monomerlerin [2-hidroksietilmetakrilat (HEMA)] ve foto inisiyatorlerin ilave edilmesiyle, RMCİS'ler görünür ışıkla polimerize olabilmektedirler (McLean 1994). Bu simanlar fiziksel ve mekanik özellikleri bakımından kompozit rezinler ve geleneksel cam iyonmer simanların arasındadır. Toz kısmını floroaluminosilikat cam tozları, likit kısmını ise HEMA (2-Hidroksietil metakrilat), metakrilat grupları, poliakrilik asit, tartarik asit ve %8 oranında su oluşturmaktadır (Wasson and Nicholson 1991; Nicholson 2010).

İçinde bulunan cam partiküller ve rezin faz arasında oluşan kimyasal bağlantı, GCİS'lere göre daha yüksek bükülme ve çekme direncine sahip olmalarını sağlar (Xie et al. 2000). Bu siman geleneksel cam iyonmer simanla rezinlerin avantajlı yönlerini birleştiren bir materyal olarak tasarlanmıştır. Geleneksel cam iyonmer simanlarla karşılaştırıldığında daha iyi adezyon, mikrosızıntıya karşı daha fazla bir direnç, daha fazla flor salınımı, daha iyi adezyon ve daha az çözünürlük gibi üstün özellikleri vardır (Xie et al. 2000; Hübel and Mejare 2003). Geleneksel cam iyonmerlere göre çalışma süreleri daha uzundur, neme karşı hassasiyetleri oldukça azalmıştır (Anusavice, Shen, and Rawls 2012).

Asit-baz reaksiyonuna ek olarak foto kimyasal olarak da setleşen dual cure yapıdaki rezin modifiye cam iyonmer simanların içeriğindeki düşük miktardaki monomerler asit baz reaksiyonunu destekleyip ikinci bir ışıkla polimerizasyonu sağlar. Eğer materyalde HEMA ile reaksiyona girecek bir

indikatör varsa, bu durumda üç aşamalı bir sertleşme görülür (Hes, Leung, and Wei 1999).

Her ne kadar söylenen tüm talimatlara uygun şekilde polimerizasyon yapılırsa da artık monomer (HEMA) salınımı olabilir. Açığa çıkan bu artık monomer pulpada hassasiyete, enflamasyona, alerjik reaksiyonlara ve kontakt dermatite neden olabilir. Bu durum rezin modifiye cam iyonomer simanları geleneksel olanlara göre biyoyumluluk açısından dezavantajlı bir konuma sokar (Nicholson and Czarnecka 2008). HEMA hidrofilik bir yapıdadır ve RMCIS zamanla dentinden ve tükürükten su absorbe eder, bu durum simanın genleşmesine ve zamanla aşınma direncinin azalmasına neden olur (Irie and Suzuki 1999).

3.4.2.1. Bulk-fill kompozit rezinler

Kompozit rezinlerde günümüzde birçok gelişme görülse de hala polimerizasyon büzülmesi ciddi bir sıkıntı olmaya devam etmektedir. Polimerizasyon büzülmesini en aza indirmek için, kompozit rezinin kaviteye 2 mm'lik tabakalar (inkremental) halinde yerleştirilmesi önerilmektedir (Chandrasekhar et al. 2017). Her ne kadar kompozit rezin tabakalar halinde uygulandığında polimerizasyon büzülmesi en aza inerse de; tabakalama tekniği zaman alması, tabakalar arasında hava kabarcığı kalması ve tabakalar arasında kontaminasyon oluşması gibi olumsuzlukları barındırmaktadır (Corral-Núñez et al. 2015).

Oluşan bu sorunları engellemek için daha kalın tabakalar halinde yerleştirilebilen ve translusensisi azaltılarak polimerizasyon derinliği artırılmış olan "bulk-fill kompozit rezinler" piyasaya sürülmüştür. Geleneksel rezin kompozitler için kabul edilen polimerize edilebilir rezin kalınlığı 2 mm'dir. Bununla birlikte, bulk-fill rezin kompozitlerin 4-5 mm'lik katmanlarda kullanıldığında bile yeterli polimerizasyon derinliğine ulaşabileceği bildirilmiştir (Karadaş and Demirbuğa 2017).

Geleneksel rezin kompozitlerle karşılaştırıldığında monomer yapıları arasında çok bir farklılık yoktur. Organik bileşenleri Bis-GMA, EBPDM, TEGDMA ve UDMA gibi monomerlerden oluşur. Smart Dentin Replacement (SDR, Dentsply Sirona, USA), UDMA ile polimerizasyon reaksiyonunu kontrol eden patentli bir molekül içerir. Üretici firma, bu molekülün polimerizasyon mekanizmasını kontrol ederek, polimerizasyon streslerini azalttığını öne sürmüştür (Karadaş and Demirbuğa 2017).

Bulk-fillin yapısındaki doldurucu partikül boyutu geleneksel kompozit rezinlere göre daha büyüktür (Corral-Núñez et al. 2015). Partikül boyutu büyüklüğü rezine eklenen doldurucu miktarının hacimsel olarak azaltır bu durumun partikül rezin ara bağlantısını azaltıp ışığın daha derinlere penetrasyonunu sağlayıp polimerizasyonu arttırmasına sebep oldu-

ğu belirtilmiştir. içeriğindeki doldurucu miktarı %64 ile %75 arasındadır (Zorzin et al. 2015).

Bulk-fill kompozit rezinler yoğunluk ve polimerizasyon şekillerine göre 2 farklı şekilde sınıflandırılmıştır. Yoğunluklarına göre yüksek viskoziteli ve düşük viskoziteli olarak sınıflandırılırken polimerizasyonlarına göre ise ışık, kimyasal ve dual sertleşen olarak sınıflandırılmıştır (AYDIN et al. 2019).

Düşük viskoziteli bulk-filler elastik modülüslerinin düşük olması ve üretan dimetakrilat içermeleri nedeniyle kaviteelerde kaide mateyali olarak olarak kullanılmaktadır (Garcia et al. 2014). Düşük viskoziteli bulk-fill kompozit rezinlerin yüzey sertliklerinin az olması ve yetersiz mekanik özelliklere sahip olmasından dolayı üzerlerinin 2 mm geleneksel kompozit rezinle kapatılması tavsiye edilmektedir (Burgess and Cakir 2010).

Yapılan in vitro çalışmalarda bulk-fillerin polimerizasyon derecelerinin yeterli olmadığı bildirilmiştir. Bu durumun sitotoksitesinin yüksek olması sonucunu doğurması beklenirken üretici firma farklı polimerizasyon başlatıcılarını kullanarak ve translusensiyi arttırarak, bu durumu önlediklerini ve sitotoksitesinin geleneksel rezin kompozitlerden daha az olduğunu iddia etmiştir (Abed, Sabry, and Alrobeigy 2015; Gonçalves et al. 2018). Kompozit rezinlerle bulk-filleri sitotoksitesine açısından karşılaştırılan başka bir çalışmada ikisi arasında istatistiksel olarak bir fark bulunmadığı rapor edilmiştir (Marigo et al. 2015).

Bulk-fillerin sahip oldukları polimerizasyon büzülmesi azlığı ve kavite duvarlarında oluşturdukları stres azlığı gibi olumlu özelliklerinden dolayı kavite duvarlarına adaptasyonlarının daha iyi olduğu rapor edilmiştir (Gaintantzopoulou, Gopinath, and Zinelis 2017). Ayrıca elastikiyet modülüs'larının düşük olması ve translüsent yapıda olmaları mekanik ve klinik özellikleri açısından onları daha başarılı kılmıştır (Gaintantzopoulou, Gopinath, and Zinelis 2017; Chesterman et al. 2017). Endodontik tedavili dişlerde kavite tabanına akışkan rezin kompozit veya düşük viskoziteli bulk-fill rezin kompozit kullanılan üst yapılarının ise geleneksel kompozitle yapılan dişlerde bir in vivo çalışmada yüzey uyumu, sekonder çürük, retansiyon, renk uyumu, kavite duvarlarında renkleşme açısından anlamlı bir fark olmadığı bildirilmiştir (Karaman, Keskin, and Inan 2017).

3.4.2.2. Akışkan kompozit rezinler

1996 yılında piyasaya sürülen bu metaryal uygulama zorluğunun olduğu kaviteelerde polimerizasyon büzülmesini azaltmak ve stres kırıcı olarak kullanılmak üzere geliştirilmiştir ve günümüzde diş hekimliğinde sıkça kullanılmaktadır (Jackson and Morgan 2000; Teixeira et al. 2005). ilk üretilen akışkan kompozitler sahip oldukları elastisite modülünden dolayı

fissür ve yüzey örtücü olarak kullanılmıştır (Bayne, Swift Jr, and Thompson 1995).

Geleneksel kompozitlerle karşılaştırıldığında doldurucu partikül oranı azaltılmışken TEGDMA gibi monomerlerin miktarı arttırılmıştır (Ferracane 2011). Doldurucu miktarının azaltılmasıyla elde edilen akıcı özellik metaryele daha iyi kenar uyumu, kolay penetrasyon, diş yüzeyini ıslanabilirliğinin artması gibi avantajlar sağlarken mekanik özelliklerde azalma, polimerizasyon büzülmesinde artış ve düşük aşınma direnci gibi dezavantajları da beraberinde getirmiştir. Sahip olduğu bu özellikler göz önünde bulundurularak akışkan kompozitler küçük kaviteye sahip dişlerin restorasyonlarında, liner, fissür örtücü ve sahip olduğu elastisite modülünden dolayı servikal abfraksiyon vakalarında kullanıma uygundur (Cadenaro et al. 2009; Lee et al. 2010).

Günümüzde doldurucu partikül oranı arttırılan, %69 oranında nano boyutta doldurucu içeren akışkan kompozitler geliştirmiştir. Bu sayede hem fiziksel hem mekanik özelliği gelişen akışkan kompozitler arka ve ön grup dişlerin restorasyonunda direk olarak ilave bir materyale ihtiyaç duymadan kullanılabilir. Bu akışkan kompozitler yüksek stres alan alanlarda kullanılmak üzere modifiye edilmiştir (Kitasako et al. 2016). Genel kanı ise sahip oldukları düşük elastisite modülünden dolayı akışkan kompozitlerin diğer restoratif materyallerin altında stres kırıcı kaide olarak kullanılmasıdır (Civelek et al. 2003; Payne 1999).

Kompozit rezinler

Diş hekimliğinde ilk olarak 1950'lerin sonunda kullanılmaya başlanmıştır (Kj 2003). Üretilen ilk kompozit rezinler, karıştırıldıklarında bir polimerizasyon reaksiyonu başlatan iki farklı bileşenden oluşan kimyasal (otopolimerizan) kompozitlerdi. 1970'lerde diş hekimliğinde ışıkla sertleşen kompozit rezinler tanıtıldı (Baum, Phillips, and Lund 1995). İlk üretilen kompozitler sadece ön bölgede kullanılırken ilerleyen zamanlarda kompozitlerin geliştirilmesiyle posterior bölgede de kullanılmaya başlandı.

Kompozit rezinleri oluşturan üç temel unsur vardır: organik faz, inorganik faz, ara bağlayıcılar (Hansel et al. 1998). Kompozitin temel yapısını organik faz oluşturur. organik fazın içerisinde polimerizasyon başlatıcılar, polimerizasyon inhibitörleri, monomerler, komonomerler ve uv stabilizatörleri bulunur (Kj 2003).

Kompozitin yapısında monomer olarak bulunan Bis GMA kompozitin ana bileşenidir (Çalikkocaoğlu 2000). Bis-GMA'nın viskozitesi yüksektir ve molekül çapının büyük olmasından dolayı materyalin mekanik özelliğini artırır (Nicholson and Czarnecka 2016; Antoniac 2016). Kompozitin viskozitesini azaltmak ve inorganik partiküllerin yapıya katılmasını sağla-

mak için molekül ağırlığı daha düşük trietilen glikol dimetakrilat (TEGDMA) kullanılır. Zincir yapısı daha kısa olan TEGDMA'nın iki ucunda da reaktif çift bağlar bulunur. İki monomerin (TEGDMA ve Bis-GMA) farklı oranlardaki karışımları ile rezin kompozitlerin viskozitesi kontrol edilmeye çalışılmıştır (Sawase et al. 2000; Lee et al. 2008; Monte Alto et al. 2006).

Kompozitlere sonrasında daha az visköz, moleküler ağırlık olarak Bis GMA'ya neredeyse eşit bir monomer olan üretan dimetakrilat (UDMA) eklenmiştir. Düşük viskoziteye sahip UDMA Bis-GMA gibi ek seyreltici monomer eklenmesi ihtiyacını ortadan kaldırmıştır. Böylece doldurucu miktarı artar ve üretan bağlarındaki esneklik sayesinde daha dayanıklı bir rezin oluşmasını sağlar (Peutzfeldt 1997). Ancak Bis-GMA esaslı kompozitlerle kıyaslandığında UDMA monomere sahip olanlar daha fazla polimerizasyon büzülmesi gösterirler (Dickens et al. 2003).

Doldurucu partikül miktarını artırıp Bis-GMA ve UDMA'yı seyreltip böylece daha iyi kondanase edilir kompozit oluşumu için komonomer olarak Trietilen glikol dimetakrilat (TEGDMA) eklenmiştir (Marghalani 2016).

Kompozitin inorganik fazında, matriks içerisine dağılmış farklı şekil ve büyüklükteki cam partiküller, borosilikat, cam doldurucular, hidroksiapatit, , kuartz (kristalin silika), lityum alüminyum silikat, stronsiyum, yitriyum cam içerir (Lutz and Phillips 1983). İnorganik doldurucu partiküllerin kompozit içerisine eklendiği oranı, elde edilmiş şekli ve yapısı kompozitin mekanik özelliklerini belirlerken polimerizasyon büzülmesini azaltarak kompoziti daha sert, aşınmaya dirençli hale getirir (JB 2006). Küçük inorganik doldurucu partiküle sahip kompozitler aşınmaya karşı daha dirençli, daha iyi cilalanabilir, minede kenarında daha az mikrosızıntı, daha az mikrofissürlerin sebep olduğu daha az post-operatif hassasiyet gibi olumlu özelliklere sahiptir (Ritter 2017; Meyer, Ernst, and Willershausen 2003).

Kompozitin organik fazındaki bağlayıcı ajanlarla inorganik fazı arasında bağlantıyı sağlayan ara bağlayıcılar bulunur. Bu bağlantıyı silan adı verilen silisyum içeren madde sağlar. Bu işlem silanizasyon olarak da adlandırılır (Altun 2005; Jm 2006; Wilson, Zhang, and Antonucci 2005).

Kompozitin polimerizasyonu: aktivasyon, başlangıç, çoğalma ve sonlanma olmak üzere 4 reaksiyondan meydana gelir. Serbest radikallerin olduğu aktivasyon aşamasında polimerizasyon başlar. Daha sonraki aşama olan başlangıç aşamasında radikaller ve serbest monomerler reaksiyona girerek polimer zinciri oluşturur. Çoğalma aşamasında ise yeni monomerler zincire eklenir. Ortamda eklenecek monomerin kalmadığı reaksiyonun bittiği son aşama da sonlanma aşamasıdır. Kompozitin içindeki doldurucu partikülün boyutu ve yapısı polimerizasyon derinliğini belirler (Lindberg 2005).

KAYNAKLAR

- Abed, YA, HA Sabry, and NA Alrobeigy. 2015. 'Degree of conversion and surface hardness of bulk-fill composite versus incremental-fill composite', *Tanta Dental Journal*, 12: 71-80.
- Aboobaker, Shaheen, Baiju Gopalan Nair, Rajesh Gopal, Sandeep Jituri, and Fazalu Rahman Pothu Veetil. 2015. 'Effect of intra-orifice barriers on the fracture resistance of endodontically treated teeth—An ex-vivo study', *Journal of clinical and diagnostic research: JCDR*, 9: ZC17.
- Altun, Ceyhan. 2005. 'Kompozit dolgu materyallerinde son gelişmeler', *Gülhane tıp dergisi*, 47: 77-82.
- Antoniac, Iulian Vasile. 2016. *Handbook of bioceramics and biocomposites* (Springer Berlin, Germany:).
- Anusavice, Kenneth J, Chiayi Shen, and H Ralph Rawls. 2012. *Phillips' science of dental materials* (Elsevier Health Sciences).
- AYDIN, Numan, Serpil Karaoğlanoğlu, Elif Aybala Oktay, Fulya Toksoy Topçu, and Funda Demir. 2019. 'Diş hekimliğinde bulk fill kompozit rezinler', *Selcuk Dental Journal*, 6: 229-38.
- Banerjee, Avijit, and Timothy F Watson. 2015. *Pickard's guide to minimally invasive operative dentistry* (OUP Oxford).
- Baum, Lloyd, Ralph W Phillips, and Melvin R Lund. 1995. 'Textbook of operative dentistry', (*No Title*).
- Bayne, Stephen C, Edward J Swift Jr, and Jeffery Y Thompson. 1995. 'Review of dental materials citations: Part A, January to June 1995', *Dental materials*, 11: 281-93.
- Burgess, John, and Deniz Cakir. 2010. 'Comparative properties of low-shrinkage composite resins', *Compendium*, 31: 10.
- Cadenaro, Milena, Giulio Marchesi, Francesca Antonioli, Carel Davidson, Elettra De Stefano Dorigo, and Lorenzo Breschi. 2009. 'Flowability of composites is no guarantee for contraction stress reduction', *Dental materials*, 25: 649-54.
- Chandrasekhar, Veeramachaneni, Laharika Rudrapati, Vijetha Badami, and Muralidhar Tummala. 2017. 'Incremental techniques in direct composite restoration', *Journal of conservative dentistry: JCD*, 20: 386.
- Chesterman, J, A Jowett, A Gallacher, and PJBDJ Nixon. 2017. 'Bulk-fill resin-based composite restorative materials: a review', *British dental journal*, 222: 337-44.
- Civelek, Arzu, M Ersoy, E L Hotelier, M Soyman, and Esra Can Say. 2003. 'Polymerization shrinkage and microleakage in Class II cavities of various resin composites', *OPERATIVE DENTISTRY-UNIVERSITY OF WASHING-*

TON-, 28: 635-41.

- Corral-Núñez, Camila, Patricio Vildósola-Grez, Cristian Bersezio-Miranda, Alves-Dos Campos, and Eduardo Fernández Godoy. 2015. 'State of the art of bulk-fill resin-based composites: a review', *Revista Facultad de Odontología Universidad de Antioquia*, 27: 177-96.
- Crisp, S, BG Lewis, and AD Wilson. 1979. 'Characterization of glass-ionomer cements 5. The effect of the tartaric acid concentration in the liquid component', *Journal of Dentistry*, 7: 304-12.
- Crisp, Stephen, Brian E Kent, Brian G Lewis, Alan J Ferner, and Alan D Wilson. 1980. 'Glass-ionomer cement formulations. II. The synthesis of novel polycarboxylic acids', *Journal of dental research*, 59: 1055-63.
- Cvek, Miomir. 1992. 'Prognosis of luxated non-vital maxillary incisors treated with calcium hydroxide and filled with gutta-percha. A retrospective clinical study', *Dental Traumatology*, 8: 45-55.
- Çalikkocaoğlu, S. 2000. 'Dişhekimliğinde Maddeler Bilgisi (Metal Olmayan Maddeler)', *Baskı, Mor Ajans, İstanbul, Türkiye*, 114.
- Deshpande, Sharvaree Ratnakar, Sunanda Laxman Gaddalay, Yogesh Naresh Damade, Unmesh Deepak Khanvilkar, Akshay Satish Chaudhari, and Vais-hali Anala. 2022. 'Reinforcing the cervical dentin with bonded materials to improve fracture resistance of endodontically treated roots', *Journal of conservative dentistry: JCD*, 25: 179.
- Dickens, Sabine H, JW Stansbury, KM Choi, and CJE Floyd. 2003. 'Photopolymerization kinetics of methacrylate dental resins', *Macromolecules*, 36: 6043-53.
- ERICKSON, ROBERT L, and EILEEN A GLASSPOOLE. 1994. 'Bonding to tooth structure: A comparison of glass-ionomer and composite-resin systems', *Journal of Esthetic and Restorative Dentistry*, 6: 227-44.
- Ferracane, Jack L. 2011. 'Resin composite—state of the art', *Dental materials*, 27: 29-38.
- Forsten, Lennart. 1998. 'Fluoride release and uptake by glass-ionomers and related materials and its clinical effect', *Biomaterials*, 19: 503-08.
- Gaintantzopoulou, Maria D, Vellore K Gopinath, and Spiros Zinelis. 2017. 'Evaluation of cavity wall adaptation of bulk esthetic materials to restore class II cavities in primary molars', *Clinical oral investigations*, 21: 1063-70.
- Garcia, D, P Yaman, J Dennison, and GF Neiva. 2014. 'Polymerization shrinkage and depth of cure of bulk fill flowable composite resins', *Operative dentistry*, 39: 441-48.
- Gonçalves, Flávia, Luiza Mello de Paiva Campos, Ezequias Costa Rodrigues-Júnior, Fabrícia Viana Costa, Pamela Adeline Marques, Carlos Eduardo Francisci, Roberto Ruggiero Braga, and Leticia Cristina Cidreira Boaro. 2018. 'A comparative study of bulk-fill composites: degree of conversion, post-gel

- shrinkage and cytotoxicity', *Brazilian oral research*, 32: e17.
- Gupta, Abhishek, Vipin Arora, Padmanabh Jha, Vineeta Nikhil, and Parul Bansal. 2016. 'An in vitro comparative evaluation of different intraorifice barriers on the fracture resistance of endodontically treated roots obturated with gutta-percha', *Journal of conservative dentistry: JCD*, 19: 111.
- Hansel, C, G Leyhausen, UEH Mai, and W Geurtsen. 1998. 'Effects of various resin composite (co) monomers and extracts on two caries-associated micro-organisms in vitro', *Journal of dental research*, 77: 60-67.
- Hatton, PV, and IM Brook. 1992. 'Characterisation of the ultrastructure of glass-ionomer (poly-alkenoate) cement', *British dental journal*, 173: 275-77.
- Hepdeniz, Özge Kam, Özlem Seçkin Kelten, and Osman Gürdal. 2019. 'Cam İyonomer İçerikli Dört Farklı Restoratif Materyalin Yüzey Pürüzlülüklerinin Değerlendirilmesi', *Süleyman Demirel Üniversitesi Sağlık Bilimleri Dergisi*, 10: 13-17.
- Hes, KMY, SK Leung, and SHY Wei. 1999. 'Resin-ionomer restorative materials for children: A review', *Australian dental journal*, 44: 1-11.
- Hill, RG. 1993. 'The fracture properties of glass polyalkenoate cements as a function of cement age', *Journal of materials science*, 28: 3851-58.
- Hübel, S, and Ingegerd Mejäre. 2003. 'Conventional versus resin-modified glass-ionomer cement for Class II restorations in primary molars. A 3-year clinical study', *International journal of paediatric dentistry*, 13: 2-8.
- Irie, M, and K Suzuki. 1999. 'Water storage effect on the marginal seal of resin-modified glass-ionomer restorations', *Operative dentistry*, 24: 272-78.
- Jackson, Ronald D, and Michael Morgan. 2000. 'The new posterior resins and: a simplified placement technique', *The Journal of the American Dental Association*, 131: 375-83.
- JB, Summit. 2006. "Robbins JW. Hilton TJ. Schwartz RS. Santos J Jr. Fundamentals of Operative Dentistry: A Contemporary Approach 3rd edition. Illinois." In.: Quintessence Publishing Co, Inc.
- Jm, Powers. 2006. 'Craig's restorative dental materials', *Mechanical properties*: 51-96.
- KANIK, Özgür, and L Şebnem TÜRKÜN. 2016. 'Restoratif Cam iyonomer simanlarda güncel yaklaşımlar', *Ege Üniversitesi Dişhekimliği Fakültesi Dergisi*, 37: 54-65.
- Karadaş, Muhammet, and Sezer Demirbuğa. 2017. 'Evaluation of color stability and surface roughness of bulk-fill resin composites and nanocomposites', *Meandros Medical and Dental Journal*, 18: 199.
- Karaman, Emel, Busra Keskin, and Ugur Inan. 2017. 'Three-year clinical evaluation of class II posterior composite restorations placed with different techniques and flowable composite linings in endodontically treated teeth', *Clinical oral investigations*, 21: 709-16.

- Kim, Hyeon-Cheol, Min-Ho Lee, Jiwan Yum, Antheunis Versluis, Chan-Joo Lee, and Byung-Min Kim. 2010. 'Potential relationship between design of nickel-titanium rotary instruments and vertical root fracture', *Journal of endodontics*, 36: 1195-99.
- Kitasako, Y, A Sadr, MF Burrow, and J Tagami. 2016. 'Thirty-six month clinical evaluation of a highly filled flowable composite for direct posterior restorations', *Australian dental journal*, 61: 366-73.
- Kj, Anusavice. 2003. 'Phillips' science of dental materials', *St. Louis: WB Saunders*, 596: 41-43.
- Lee, Hyeok-Sang, Joel H Berg, Franklin Garcia-Godoy, and Ki-Taeg Jang. 2008. 'Long term evaluation of the remineralization of interproximal caries-like lesions adjacent to glass-ionomer restorations: a micro-CT study', *American Journal of Dentistry*, 21: 129.
- Lee, In-Bog, Sun-Hong Min, Sun-Young Kim, and Jack Ferracane. 2010. 'Slumping tendency and rheological properties of flowable composites', *Dental materials*, 26: 443-48.
- Lindberg, Anders. 2005. 'Resin composites: sandwich restorations and curing techniques', *Odontologi*.
- Lohbauer, Ulrich. 2009. 'Dental glass ionomer cements as permanent filling materials?—Properties, limitations future trends', *Materials*, 3: 76-96.
- Lutz, Felix, and Ralph W Phillips. 1983. 'A classification and evaluation of composite resin systems', *The Journal of prosthetic dentistry*, 50: 480-88.
- Marghalani, Hanadi. 2016. 'Resin-based dental composite materials.' in, *Handbook of bioceramics and biocomposites* (Springer International Publishing).
- Marigo, Luca, Gianrico Spagnuolo, Fortunato Malara, Giuseppe Ettore Martorana, Massimo Cordaro, Alessandro Lupi, and Giuseppina Nocca. 2015. 'Relation between conversion degree and cytotoxicity of a flowable bulk-fill and three conventional flowable resin-composites', *European Review for Medical & Pharmacological Sciences*, 19.
- Mclean, Jonh W. 1994. 'Proposed nomenclature for glass-ionomer dental cements and related materials', *Quint. Int.*, 25: 587-89.
- Meyer, GR, CP Ernst, and B Willershausen. 2003. 'Determination of polymerization stress of conventional and new "clustered" microfill-composites in comparison with hybrid composites', *J Dent Res*, 81: 921.
- Monte Alto, Raphael Vieira, José Guilherme Antunes Guimarães, Laiza Tatiana Poskus, and Eduardo Moreira da Silva. 2006. 'Depth of cure of dental composites submitted to different light-curing modes', *Journal of Applied Oral Science*, 14: 71-76.
- Mount, GJ. 2002. 'An Atlas of glass-ionomer cement: A Clinician's Guide. 3rd', *Ed. Martin Dunitz, London*.
- Naasan, MA, and TF Watson. 1998. 'Conventional glass ionomers as posterior

- restorations. A status report for the American Journal of Dentistry', *American Journal of Dentistry*, 11: 36-45.
- Nagas, Emre, Ozgur Uyanik, Emre Altundasar, Veli Durmaz, Zafer C Cehreli, Pekka K Vallittu, and Lippo VJ Lassila. 2010. 'Effect of different intraorifice barriers on the fracture resistance of roots obturated with Resilon or gutta-percha', *Journal of endodontics*, 36: 1061-63.
- Nicholson, John, and Beata Czarnecka. 2016. *Materials for the direct restoration of teeth* (Woodhead Publishing).
- Nicholson, John W, and Beata Czarnecka. 2008. 'The biocompatibility of resin-modified glass-ionomer cements for dentistry', *Dental materials*, 24: 1702-08.
- Nicholson, JW. 2010. 'Glass ionomer dental cements: update', *Materials Technology*, 25: 8-13.
- Payne, John H. 1999. 'The marginal seal of Class II restorations: flowable composite resin compared to injectable glass ionomer', *The Journal of clinical pediatric dentistry*, 23: 123-30.
- Peutzfeldt, Anne. 1997. 'Resin composites in dentistry: the monomer systems', *European Journal of Oral Sciences*, 105: 97-116.
- Powis, DR, T Follerås, SA Merson, and AD Wilson. 1982. 'Materials science: Improved adhesion of a glass ionomer cement to dentin and enamel', *Journal of dental research*, 61: 1416-22.
- Ritter, Andre V. 2017. *Sturdevant's art & science of operative dentistry-e-book* (Elsevier Health Sciences).
- Roghanizad, Nasrin, and Jefferson J Jones. 1996. 'Evaluation of coronal microleakage after endodontic treatment', *Journal of endodontics*, 22: 471-73.
- SARI, Mustafa Erhan, and İBİŞ Sevgin. 2019. 'Modifiye cam iyonomer simanlar: Güncel bir yaklaşım', *Selcuk Dental Journal*, 6: 206-12.
- Sawase, Takashi, Ann Wennerberg, Carin Hallgren, Tomas Albrektsson, and Koumei Baba. 2000. 'Chemical and topographical surface analysis of five different implant abutments', *Clinical oral implants research*, 11: 44-50.
- Sidhu, SK. 2011. 'Glass-ionomer cement restorative materials: a sticky subject?', *Australian dental journal*, 56: 23-30.
- Swift, Edward J, Clifford M Sturdevant, Theodore M Roberson, and Harald Heymann. 2006. *Sturdevant's art and science of operative dentistry* (Elsevier Health Sciences).
- Tang, Weirong, Younong Wu, and Roger J Smales. 2010. 'Identifying and reducing risks for potential fractures in endodontically treated teeth', *Journal of endodontics*, 36: 609-17.
- Teixeira, Erica C, Stephen C Bayne, Jeffrey Y Thompson, Andre V Ritter, and Edward J Swift. 2005. 'Shear bond strength of self-etching bonding sys-

tems in combination with various composites used for repairing aged composites', *Journal of Adhesive Dentistry*, 7.

- Wasson, Eleanor A, and John W Nicholson. 1991. 'Studies on the setting chemistry of glass-ionomer cements', *Clinical materials*, 7: 289-93.
- Wiegand, Annette, Wolfgang Buchalla, and Thomas Attin. 2007. 'Review on fluoride-releasing restorative materials—fluoride release and uptake characteristics, antibacterial activity and influence on caries formation', *Dental materials*, 23: 343-62.
- Williams, JA, RW Billington, and GJ Pearson. 1998. 'Effect of moisture protective coatings on the strength of a modern metal-reinforced glass-ionomer cement', *Journal of oral rehabilitation*, 25: 535-40.
- Wilson, Kristen S, Kai Zhang, and Joseph M Antonucci. 2005. 'Systematic variation of interfacial phase reactivity in dental nanocomposites', *Biomaterials*, 26: 5095-103.
- Xie, D, WA Brantley, BM Culbertson, and G Wang. 2000. 'Mechanical properties and microstructures of glass-ionomer cements', *Dental materials*, 16: 129-38.
- Yesilyurt, Cemal, Bilinc Bulucu, Orhan Sezen, Günes BULUT, and Davut Celik. 2008. 'Bond strengths of two conventional glass-ionomer cements to irradiated and non-irradiated dentin', *Dental materials journal*, 27: 695-701.
- Zorzin, José, Eva Maier, Sarah Harre, Tobias Fey, Renan Belli, Ulrich Lohbauer, Anselm Petschelt, and Michael Taschner. 2015. 'Bulk-fill resin composites: polymerization properties and extended light curing', *Dental materials*, 31: 293-301.